TEKNOFEST

HAVACILIK, UZAY VE TEKNOLOJİ FESTİVALİ

SAĞLIKTA YAPAY ZEKA YARIŞMASI

(Medikal Teknolojiler Kategorisi)

PROJE DETAY RAPORU

TAKIM ADI: SKOM

TAKIM ID: 465525

PROJE ADI: OTİTİS MEDİA SINIFLANDIRMASI İÇİN DERİN ÖĞRENME TABANLI VİDEO OTOSKOP TASARIMI

TEKNOFEST
HAVACILIK, UZAY VE TEKNOLOJİ FESTİVALİ

İçindekiler

1.Problem Tanımı ve Mevcut Durum Değerlendirmesi

2. Özgünlük

3. Yöntem

4. Deney ve Eğitim Aşamalarında Kullanılan Veri Setleri

4.1 MATLAB Kodları

4.2 Derin Öğrenme Uygulamalarında Hiper Parametre Optimizasyonu

5. Uygulanabilirlik ve Ticarileşme Potansiyeli

6.Referanslar

Proje Konusu

Proje konunuzu aşağıdaki listeden seçiniz.

☐ Hareket izleme ve destek sistemleri
☐ Kronik hastalık takibine yönelik giyilebilir teknolojiler
☐ Görme engelli bireyler için hastane içi yönlendirme sistemleri
☐ Gereksiz antibiyotik kullanımını azaltmaya yönelik teknolojiler
☐ Nefes bileşenlerinden hastalık teşhisi yapabilen sistemler
☐ Fiziksel tıp ve rehabilitasyona yönelik teknolojiler
☐ Ortez ve protez teknolojileri
☒ Hastalık teşhisine yönelik karar destek sistemleri

TEKNOFEST
HAVACILIK, UZAY VE TEKNOLOJİ FESTİVALİ

1. Problem Tanımı ve Mevcut Durum Değerlendirmesi

- Orta kulak boşluğunda sıvı bulunmasıyla kendini gösteren yaygın bir hastalık olan otitis media, önemli bir küresel sağlık sorunu ve ekonomik yük getirmektedir[1]. Otitis media, orta kulak iltihabı anlamına gelir ve akut otitis media (AOM) ve efüzyonlu otitis mediadan (OME) kronik süpüratif otitis mediaya kadar uzanan birpatoloji spektrumunu kapsamaktadır[2]. Akut Otitis Media ve Efüzyonlu Otitis Media, yıllık %10,9'luk bir küresel insidans ile toplumda oldukça yaygındır ve %51'i beş yaşın altındaki çocuklarda olmak üzere 709 milyon vakaya tekabül etmektedir[3]. Otitis media (OM), ABD'de yılda yaklaşık 30 milyon ofis ve acil servis ziyareti ile sonuçlanan en yaygın çocuk rahatsızlıklarından biridir ve yaklaşık 5 milyar dolarlık bir sağlık hizmeti maliyeti oluşturmaktadır[4]. Kulak zarı derin ve kıvrımlı bir yapıya sahip olduğundan mevcut otostoplarla kulak zarı arkasındaki oluşan iltihabı görmeleri imkân vermez ve hastalığın tam teşhisine imkân sağlamamakta, çoğu zaman da yanlış teşhisler konulmaktadır. Dolayısıyla çok fazla gereksiz antibiyotik kullanılır bu da gereksiz harcama demektir. Bu noktada otoskopi ve makine öğrenimindeki gelişmelerden yararlanan ,orta kulak iltihabının teşhisine yardımcı yeni bir yaklaşım ortaya koyuyoruz.Orta kulaktan alınan görüntülerle elde ettiğimiz veri setiyle birlikte,Evrişimsel Sinir Ağları'nı kullanarak Akut Otitis Media ve sağlıklı orta kulak birbirinden ayrılabilecek.

2. Özgünlük

- Mevcut durumda klinik pratikte orta kulak iltihabı teşhisi için en güvenilir yöntem, kulak zarının görünür ışık aydınlatmasını ve hareketlilik değerlendirmesini sağlayan pnömatik otoskopidir[1].Ancak bu otoskopi yöntemi hekimlerin manuel olarak ve az veriyle teşhis koymalarına neden olmaktadır. Dolayısıyla hem teşhis süreci uzatmakta,hem de teşhisin güvenilirliği ve doğruluğu hakkında soru işareti yaratmaktadır. Kamera sayesinde hasta ve sağlıklı kişilerin orta kulak kısmının görüntülenmesiyle veriler elde edilmesi ile CNN üzerinde bir ağ oluşturulması ve son ürün olarak Infrared Kameralı bir video otoskop ortaya çıkarılmasını hedeflemektedir.Görünür ışığın aksine, Infrared ışığı kulak zarına daha kolay nüfuz eder ve aynı zamanda su tarafından yoğun şekilde emilir[1]. Sonuç olarak, Infrared ışık otoskopu orta kulak yapılarından daha güvenilir veriler alınmasını sağlamaktadır.Bu video otoskoptan alınan görüntüler, eğitilen ağ sayesinde hızlı bir şekilde teşhise dönüşecektir.Infrared Kamera verileri ayrıca hesaplamalı görüntü işleme ve öğrenme tekniklerine de uygundur, yani tanılama sürecini makine öğrenimi yoluyla otomatikleştirme potansiyeli vardır[1]. Yani doktor kulağın anatomik yapısından dolayı kulak içi iltihabı net bir şekilde göremez iken, tasarlanacak bu proje ile çok daha kesin veriler elde edilecektir.İdealimizdeki otoskop mevcut tekniklerden daha yüksek doğrulukla efüzyonların varlığını tahmin edecektir.

3. Yöntem

- İltihap çeşitleri Otitis media (OM), orta kulak ve temporal kemiğin havalı boşlukları ile östakiyi kaplayan mukozanın enfeksiyon ve inflamasyonudur. Otitis media (OM) veya orta kulak iltihabı, akut otitis media (AOM), efüzyonlu otitis media (OME) dahil olmak üzere bir hastalık yelpazesidir[2]. AOM, özellikle çocuklarda çok sık görülen bir infeksiyondur. İnsidansı; iki yaşından küçük çocuklarda %50, erişkinlerde %0.25 civarındadır[6]. Çocukların %90'ı, iki yaşına gelene kadar en az bir kez AOM geçirir[7]. Bu kadar sık

görülmesine rağmen AOM'nin tedavi uygulamalarında ülkemizde ve tüm dünyada gereksiz antibiyotik kullanımı veya eksik dozajda ilaç verilmesi gibi sorunlar olduğu gözlenmektedir. OM bakteriyel veya viral kaynaklı olabilir; 'soğuk algınlığı' sırasında virüsler östaki borusundan orta kulağa yükselebilir ve nazofarenkste bulunan bakteriyel otopatojenlerin yolunu açabilir[2]. Tanı, AOM için akut kulak ağrısı ve timpanik membranın (kulak zarı) şişmesi ve OME için işitme kaybı gibi tipik belirti ve semptomlara bağlıdır; tanı yöntemleri arasında (pnömatik) otoskopi, timpanometri ve odyometri bulunur[2]. CNN (Evrişimsel Sinir Ağı): özellikle bilgisayar görüşü için tasarlanmıştır (bazen başka yerlerde de uygulanırlar). Adları evrişimsel katmanlardan gelir.Piksel verilerini almak ve işlemek için icat edilmiştir. Bir evrişimsel sinir ağı (Convolutional Neural Networks -CNN), bir girdi görüntüsünü alıp, görüntüdeki çeşitli görünüşleri/nesneleri birbirinden ayırabilen derin öğrenme algoritmasıdır. Evrişimsel sinir ağları yapısı gereği input olarak resim ya da videolar alır.Tabi ki resimleri alırken ilgili formata çevrilmiş olması gerekir.Örneğin bir konvolüsyonel sinir ağına bir resim veriyorsak bunu matris formatında vermemiz gerekiyor. RNN (Tekrarlayan Sinir Ağı): ANN'lerin "zaman serisi versiyonu" dur. Bunlar veri dizilerini işlemek içindir . Tahmin modellerinin ve dil modellerinin temelini oluştururlar. En yaygın tekrarlayan katmanlara LSTM (Uzun Kısa Süreli Bellek) ve GRU (Geçitli Tekrarlanan Birimler) denir. CNN, genellikle görüntü tanıma ve nesne sınıflandırması için kullanılan ileri beslemeli bir sinir ağıdır. RNN, bir katmanın çıktısını kaydetme ve katmanın çıktısını tahmin etmek için girişi geri besleme prensibiyle çalışır. CNN sadece mevcut girişi dikkate alırken, RNN geçerli girişi ve ayrıca önceden alınmış girdileri dikkate alır. Dahili hafızası nedeniyle önceki girişleri hafızaya alabilir. CNN'nin 4 katmanı vardır: Konvolüsyon katmanı, ReLU katmanı, Havuzlama ve Tamamen Bağlantılı Katman. Her katmanın kendi işlevi vardır ve özellik çıkarımları yapar ve gizli kalıpları bulur. Projemizde kulak içinden aldığımız verileri, CNN üzerinde işleyerek bir ağ eğittik.Bu eğittiğimiz ağı bir Jetson-Nano karta gömerek,kameramıza entegre edeceğiz.Bu sayede kameramızdan aldığımız veriler,eğittiğimiz ağı gömdüğümüz kartla entegre olmuş olacak ve aldığımız verileri anında sonuca dönüştürme şansımız olacaktır.



RASPBERRY Pİ 4



JETSON-NANO CARD

- Kamerayla entegre Raspberry Pi 4 ile alınan görüntülerle eğitilen ağ aynı zamanda kartlarımıza gömülecek ve ortaya kompleks bir cihaz çıkacaktır.Projemizin şu anki aşamasında ağımızı başarıyla eğitmiş bulunmaktayız.

4. Deney ve Eğitim Aşamalarında Kullanılan Veri Setleri

Gönüllülerden Raspberry Pi 4 ve Android USB Otoskop yardımıyla alınan görüntülerle elde ettiğimiz veri setimizde 119 AOM ve 534 sağlıklı kulak görüntüsü bulunmaktadır.

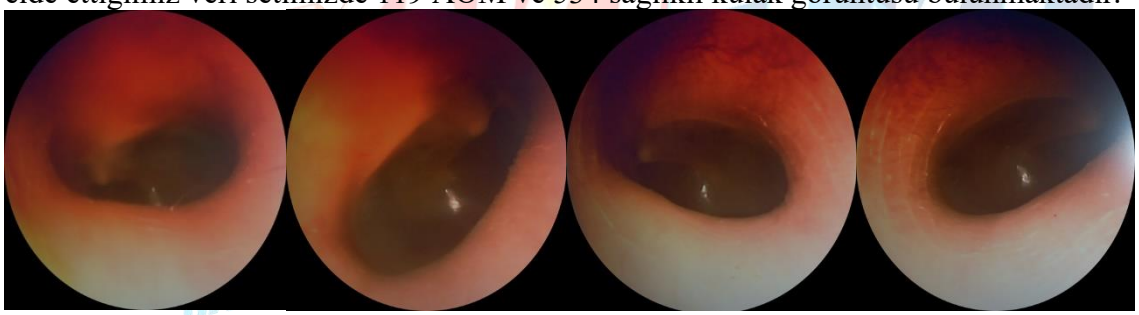

AKUT OTITIS MEDIA

SAĞLIKLI ORTA KULAK

Elde ettiğimiz görüntüleri sınıflandırmak ve doğruluğunu tespit etmek için MATLAB'de CNN tabanlı AlexNet kullandık.

4.1 MATLAB KODLARI

MATLAB(ALEXNET) KODLARI

```
clc
clear


imdsTrain = imageDatastore("C:\Users\lenovo\Desktop\otit","IncludeSubfolders",true,"LabelSource",
"foldernames");
imdsValidation = imageDatastore("C:\Users\lenovo\Desktop\otit","IncludeSubfolders",true,"LabelSource",
"foldernames");
imageAugmenter = imageDataAugmenter(...
    "RandXReflection",true,...
    "RandYReflection",true);
imageAugmenter = imageDataAugmenter(...
    "RandXReflection",true,...
    "RandYReflection",true);


augimdsTrain = augmentedImageDatastore([227 227
3],imdsTrain,"DataAugmentation",imageAugmenter);
augimdsValidation = augmentedImageDatastore([227 227 3],imdsValidation);


layers = [
    imageInputLayer([227 227 3],"Name","data")
    convolution2dLayer([11  11],96,"Name","conv1","BiasLearnRateFactor",2,"Stride",[4
4])
    reluLayer("Name","relu1")
    crossChannelNormalizationLayer(5,"Name","norm1","K",1)
    maxPooling2dLayer([3 3],"Name","pool1","Stride",[2 2])
    groupedConvolution2dLayer([5
5],128,2,"Name","conv2","BiasLearnRateFactor",2,"Padding",[2 2 2 2])
    reluLayer("Name","relu2")
    crossChannelNormalizationLayer(5,"Name","norm2","K",1)
    maxPooling2dLayer([3 3],"Name","pool2","Stride",[2 2])
    convolution2dLayer([3  3],384,"Name","conv3","BiasLearnRateFactor",2,"Padding",[1
1 1 1])
    reluLayer("Name","relu3")
```

```
    groupedConvolution2dLayer([3
3],192,2,"Name","conv4","BiasLearnRateFactor",2,"Padding",[1 1 1 1])
    reluLayer("Name","relu4")
    groupedConvolution2dLayer([3
3],128,2,"Name","conv5","BiasLearnRateFactor",2,"Padding",[1 1 1 1])
    reluLayer("Name","relu5")
    maxPooling2dLayer([3 3],"Name","pool5","Stride",[2 2])
    fullyConnectedLayer(4096,"Name","fc6","BiasLearnRateFactor",2)
    reluLayer("Name","relu6")
    dropoutLayer(0.5,"Name","drop6")
    fullyConnectedLayer(4096,"Name","fc7","BiasLearnRateFactor",2)
    reluLayer("Name","relu7")
    dropoutLayer(0.5,"Name","drop7")
    %dropoutLayer(0.5,"Name","drop8")

fullyConnectedLayer(2,"Name","fc8","BiasLearnRateFactor",20,"WeightLearnRateFacto
r",20)
    softmaxLayer("Name","prob")
    classificationLayer("Name","output")];

opts = trainingOptions("sgdm",...
    "GradientThreshold",10,...
    "InitialLearnRate",0.0001,...
    "MaxEpochs",20,...
    "MiniBatchSize",5,...
    "Shuffle","every-epoch",...
    "ValidationFrequency",10,...
    "Plots","training-progress",...
    "ValidationData",augimdsValidation);

%"ExecutionEnvironment","gpu",...

[netDeep] = trainNetwork(augimdsTrain,layers,opts);
inputSize = netDeep.Layers(1).InputSize;
imdsTest = imageDatastore("C:\Users\lenovo\Desktop\otit
",...
'IncludeSubfolders',true, ...
'LabelSource','foldernames');

augimdsTest = augmentedImageDatastore(inputSize,imdsTest);
YPred = classify(netDeep,augimdsTest);
YTest = imdsTest.Labels;
accuracy = sum(YPred == YTest)/numel(YTest);

YtrainPred = classify(netDeep,augimdsTrain);
YTrain = imdsTrain.Labels;
train_accuracy = sum(YtrainPred == YTrain)/numel(YTrain);
```

```
YvalidPred = classify(netDeep,augimdsValidation);
YValid = imdsValidation.Labels;
valid_accuracy = sum(YvalidPred == YValid)/numel(YValid);
```

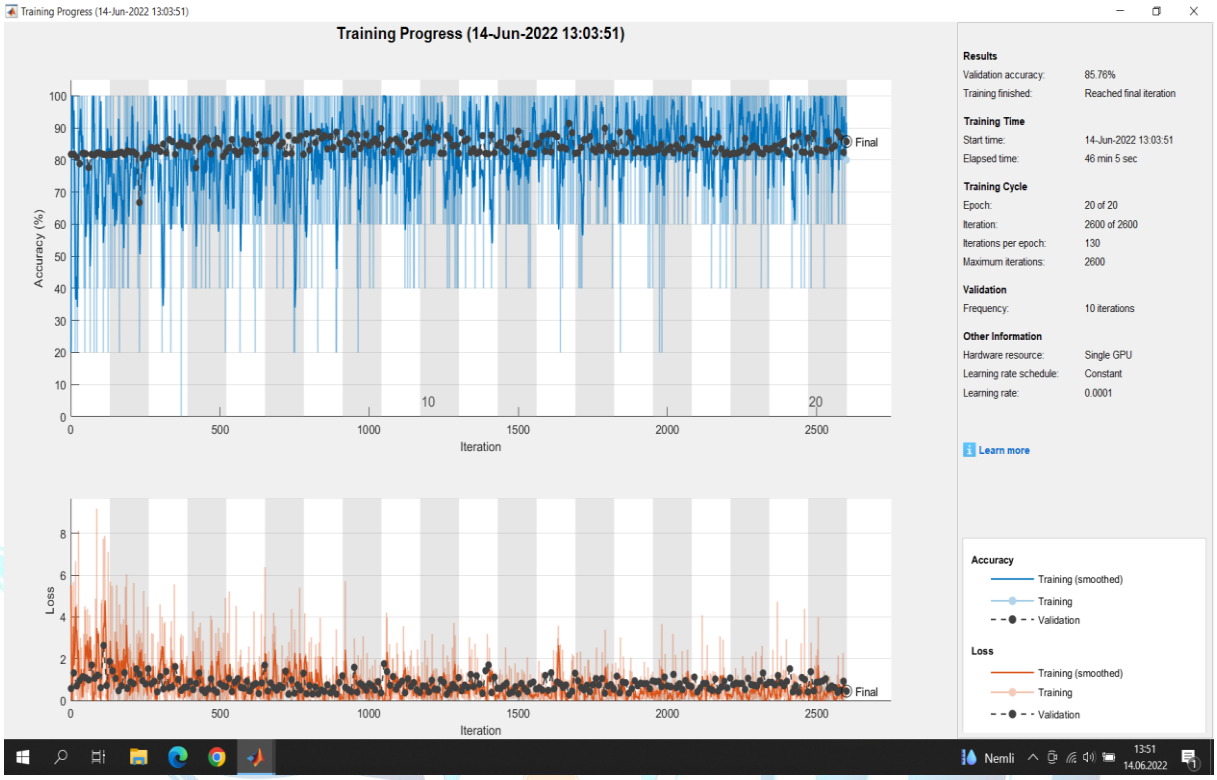

Kodumuzla birlikte eğittiğimiz ağ sayesinde,görüntüler %85.76 doğrulukla ayırt edilebilmektedir.

4.2 Derin Öğrenme Uygulamalarında Hiper Parametre Optimizasyonu

Bayes optimizasyonu, gürültülü kara kutu işlevleri için küresel bir optimizasyon yöntemidir. Hiperparametre optimizasyonuna uygulanan Bayes optimizasyonu, hiperparametre değerlerinden bir doğrulama setinde değerlendirilen hedefe kadar fonksiyon eşlemesinin olasılıklı bir modelini oluşturur. Bayesian optimizasyonu, mevcut modele dayalı olarak gelecek vaat eden bir hiperparametre konfigürasyonunu yinelemeli olarak değerlendirerek ve ardından onu güncelleyerek, bu fonksiyon ve özellikle optimumun konumu hakkında mümkün olduğunca fazla bilgi ortaya çıkaran gözlemler toplamayı amaçlar. Keşif (sonucun en belirsiz olduğu hiperparametreler) ve sömürü (optimum değere yakın olması beklenen hiperparametreler) arasında denge kurmaya çalışır. Projemizin devamında Bayes Optimizasyonu'nu kullanarak doğruluk yüzdemizi arttırmaya çalışacağız.

5.Uygulanabilirlik ve Ticarileşme Potansiyeli

- Projemiz son haline ulaştığında kompleks,kullanışlı ve yüksek doğruluk veren bir cihaz oluşacaktır.Sağlık sektöründe çok büyük bir yenilik olmasının yanı sıra,ülke ekonomisine de çok ciddi bir katkı sağlayacaktır.Teşhisi hızlı koyma olanağı sayesinde hem zaman hem de hastanın tedavisine erken başlama şansı kazanılmış olacak.

6.Referanslar

[1]Kashani, R.G., Młyńczak, M.C., Zarabanda, D. et al. Shortwave infrared otoscopy for diagnosis of middle ear effusions: a machine-learning-based approach. Sci Rep 11, 12509 (2021). https://doi.org/10.1038/s41598-021-91736-9

[2] Schilder, A., Chonmaitree, T., Cripps, A. et al. Otitis media. Nat Rev Dis Primers 2, 16063 (2016). https://doi.org/10.1038/nrdp.2016.63 Download citation Published 08 September 2016 DOI https://doi.org/10.1038/nrdp.2016.63

[3] Burden of Disease Caused by Otitis Media: Systematic Review and Global Estimates Lorenzo Monasta ,Luca Ronfani,Federico Marchetti,Marcella Montico,Liza Vecchi Brumatti,Alessandro Bavcar,Domenico Grasso,Chiara Barbiero,Giorgio Tamburlini Published: April 30, 2012 https://doi.org/10.1371/journal.po ne.0036226

[4] A Bench-Top Model of Middle Ear Effusion Diagnosed with Optical Tympanometry
Int J Pediatr Otorhinolaryngol. 2020 Jul; 134:
110054. Published online 2020 Apr 20. doi:
10.1016/j.ijporl.2020.110054

[5] Immunoglobulins and Transcription Factors in Otitis Media • March 2021 • International Journal of Molecular Sciences 22(6):3201 DOI:10.3390/ijms22063201

[6]Bussell N, Skillman D. Otit. Gates RH (editör). Enfeksiyon Hastalıklar› Sırları. 1. Baskı. İstanbul: Nobel Tıp Kitabevleri, 2003: 251-4.

[7] Pelton SI. Otitis media. In: Long SS, Pickering LK, Prober CG (eds). Principles and Practice ofPediatric Infectious Diseases. 2nd ed. Philadelphia: ChurchillLivingstone, 2003: 190-8