# TEKNOFEST

# HAVACILIK, UZAY VE TEKNOLOJİ FESTİVALİ

## SAĞLIKTA YAPAY ZEKA YARIŞMASI

## (Medikal Teknolojiler Kategorisi)

## PROJE DETAY RAPORU

## TAKIM ADI: YENİ DOKU

## TAKIM ID: 427175

## PROJE ADI: Femur Başı İmplantlarının Skopi Kullanılarak İntraoperatif 3 Boyutta Pozisyonel Güvenlik Değerlendirmesi için Yeni Bir Bilgisayar Destekli Model Geliştirilmesi

**İçindekiler**


1. **Problem Tanımı ve Mevcut Durum Değerlendirmesi ……3**
   - **1.1. Proje Özeti……3**
   - **1.2. Sorun……..3**
   - **1.3. Çözüm……4**
2. **Özgünlük……4**
3. **Yöntem……5**
   - **3.1. Optimal İmplant Ucu Pozisyonu……5**
   - **3.2. Geliştirilen Algoritma……...6**
   - **3.3. Algoritma Ön Doğrulaması……..7**
   - **3.4. Yapay Zeka Entegrasyonu……8**
4. **Uygulanabilirlik ve Ticarileşme Potansiyeli……9**
   - **4.1. Riskler……10**
   - **4.2. Proje Hedef Kitlesi……10**
   - **4.3. Tahmini Maliyet ve Proje Zaman Planlaması……10**
5. **Referanslar……..…11**


**Proje Konusu**

Proje konunuzu aşağıdaki listeden seçiniz.

☐ Hareket izleme ve destek sistemleri

☐ Kronik hastalık takibine yönelik giyilebilir teknolojiler

☐ Görme engelli bireyler için hastane içi yönlendirme sistemleri

☐ Gereksiz antibiyotik kullanımını azaltmaya yönelik teknolojiler

☐ Nefes bileşenlerinden hastalık teşhisi yapabilen sistemler

☐ Fiziksel tıp ve rehabilitasyona yönelik teknolojiler

☐ Ortez ve protez teknolojileri

☒ Hastalık teşhisine yönelik karar destek sistemleri

TEKNOFEST HAVACILIK, UZAY VE TEKNOLOJİ FESTİVALİ

## 1. Problem Tanımı ve Mevcut Durum Değerlendirmesi

### 1.1. Proje Özeti

Proksimal femur kırığı fiksasyonunda kullanılan vida ucunun femur başı içindeki ilk konumu, ameliyat sonrası oluşabilecek kalça eklemine taşma ve cut-out komplikasyonlarının görülme olasılığı ile yüksek oranda ilişkilidir. Fiksasyon vidası ve delme işlemi öncesi kullanılan Kirschner telinin (K-teli) femur başındaki konumu ameliyat sırasında skopi cihazı ile görüntülenmektedir. Ancak, rutin kullanılan intraoperatif skopi görüntülemesi, implantın uç konumunu 2 boyutlu (2B) projeksiyon olarak göstermekte ve uzaysal konumu hakkında yanıltıcı bilgi vermektedir. Bu proje, yalnızca 2 boyutlu skopi görüntülerini kullanarak, implant ucu ve implant ucu için belirlenmiş güvenli bölgenin cerrahi operasyon sırasında 3 boyutlu (3B) olarak görselleştirilmesine olanak sağlayacak bir matematiksel algoritma sunmakta ve bu algoritmanın cerrahi bir destek sistemine geliştirilmesi sunulmaktadır. Vidanın veya K-teli ucunun 3 boyutlu konumunu ortaya çıkarmak için yalnızca femur başının floroskopik ön-arka (anteroposterior) ve yan (lateral) görüntüleri kullanılarak cerrahtan ilgili mesafe girdilerini alan, yeni bir kesişim algoritması geliştirilmiştir. K-teli yerleştirilmiş femur ikamelerinin bilgisayar tomografi (BT) ile elde edilen 3 boyutlu modellerindeki uç konumları, 2 boyutlu skopi görüntülemeden çıkarılan uç konumlarıyla karşılaştırılarak algoritmanın doğrulanmıştır.

Algoritma, Kartezyen koordinat pozisyon ölçümü karşılaştırması için implante edilmiş K-teli ucunun 3 boyutlu konumunu 2 boyutlu skopi görüntülerini kullanarak, minimum hata (%10>) ile ve başarıyla ortaya çıkarmıştır. Geliştirilen algoritma, ekstra ekipman veya aksesuar gerektiren üst düzey 3 boyutlu skopi görüntüleme tekniklerine alternatif bir strateji olarak hizmet etmesi hedeflenmiştir. Cerrahi sistemin ameliyat sırasında kullanılmasını kolaylaştırmak için yapay zeka entegrasyon yöntemleri tartışılmıştır. Bu proje ile cerrahların femur başının 2B projeksiyonları tarafından yanıltılmadan, fiksasyon güvenliğini çok daha doğru ve hızlı bir şekilde değerlendirmesine olanak tanıması öngörülmektedir.

### 1.2.Sorun

Sefalomedüler fiksasyon sistemleri, intertrokanterik kalça kırıklarını onarmak için yaygın olarak kullanılan cerrahi implantlardır [1]. Bir sefalomedüller implantın en yaygın başarısızlık modu, femur başının kollapsına sebep olan kesme (cut-out) komplikasyonudur ve kritik oranlarda (%16-23) hasta morbidite veya mortalitesine yol açabilir [2,3]. Ameliyat sonrası kesme komplikasyonu büyük ölçüde vida ucunun femur başı içindeki başlangıç pozisyonuyla bağlantılıdır ve bu korelasyon ortopedi literatüründe kapsamlı bir şekilde belgelenmiş ve araştırılmıştır [2-5]. Figüre 1a'da femur başı kırıkları ve kullanılan fiksasyon implantları gösterilmiştir.

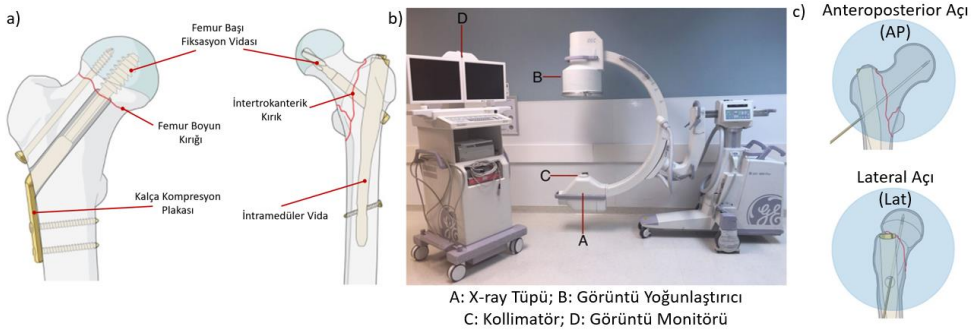


**Figür 1.** (a) Femur başı kırıkları ve kullanılan fiksasyon implantları [9]. (b) Ameliyat sırasında kullanılan skopi cihazı [13]. (c) K-teli yerleştirilmiş anteroposterior ve lateral femur açıları [9].

İmplant uç pozisyonunun güvenliğini hızlı bir şekilde değerlendirmek için intraoperatif olarak C-kolu cihazı kullanılarak skopi görüntülerine başvurulur (Figür 1b) [6]. Yerleştirilen Kirschner telinin (K-teli) ucu, vida yerleştirmeden önce delme yönünün uygunluğunu değerlendirmek için kontrol edilir. Vida ucunun kabul edilemez bir konuma yerleştirilmesini önlemek için, skopik değerlendirmeye bağlı olarak femur başında düzeltici ikinci bir delme işlemi gerçekleştirilebilir. Bu işlem vida yerleştirilmeden yapılmalıdır çünkü femur başı vidası kalınlığı dolayısıyla (>12 mm) fiksasyon stabilitesi ve kemik tutunması sağlayan trabeküler kemikten yüksek hacim yemektedir ve vidanın çıkarılıp tekrardan başka bir açıyla yerleştirilmesi kemiğin yapısal bütünlüğüne zarar verecektir. Skopik C-kolu görüntülemenin en büyük sınırlaması ise bir seferde yalnızca bir perspektifin görüntülenebilmesi ve radyografinin 2 boyutlu olmasıdır, bu da uzaysal 3B bilgileri düzgün bir şekilde iletememektedir.

Tipik olarak, küresel femur başının ortogonal anteroposterior (AP) ve lateral (Lat) projeksiyonları görüntülenir (Figür 1c) ve üçüncü bir açı perspektifine danışılmadan yalnızca bu iki projeksiyona dayalı bir risk değerlendirmesi yapılır. Bununla birlikte, literatürde, skopide proksimal femoral yarım dairelerin ortogonal projeksiyonları içine hapsedilmiş belirli bir cerrahi fiksasyon vida için, ucun korteks dışında kalma olasılığının %21,4 olduğu gösterilmiştir [7,8]. Bu da önemli bir risk teşkil etmektedir ve 2B risk değerlendirmesinin yanıltıcı doğasının güçlü bir kanıtıdır. Bu yüzden cerrahların implant ucunun femur başı içindeki 3 boyuttaki pozisyonunu anlayabilmek ve doğru bir intraoperatif risk değerlendirilmesi yapabilmeleri için bir cerrahi destek sistemi gerekmektedir.

### 1.3. Çözüm

Bu çalışmanın amacı, özel bir donanım veya yazılım gerektiren gelişmiş navigasyon sistemlerine ihtiyaç duymadan, sadece skopiden gelen ortogonal AP ve Lat projeksiyonları kullanılarak, K-telinin veya fiksasyon vida ucunun uzaysal konumunun daha doğru anlaşılması için cerrahlara alternatif bir intraoperatif 3 boyutta değerlendirme yöntemi sunmaktır. Bu nedenle, bir kesişim algoritması hesaplanmış, kullanım arayüzü oluşturulmuş ve bilgisayar destekli bir cerrahi yardım sistemi geliştirilmiştir. İntraoperatif kullanım için eşleme ve yapay zeka entegreli iki farklı sistem öne sürülmüştür. Ayrıca, cerrahın doğru risk değerlendirilmesi yapabilmesi için vida ucunun femur başındaki optimal pozisyon hacmi, vida ucu ve femur başı küresinin 3 boyutta görüntülenebilmesi sağlanmıştır.

## 2. Özgünlük

Gerçek zamanlı bilgisayar destekli sistemler, çalışma doğruluğunu artırmak için literatürde belgelenmiştir ve Stryker ADAPT® [11] ve Surgix© [12] navigasyonu için sonuçlar rapor edilmiştir. Bununla birlikte, bu tür yardımcı teknikler cerrahi prosedürü iyileştirip ameliyat sonrası sonucu iyileştirirken, bunların tümü, C-kolluna yerleştirilen ekipman, ekstra ekran monitörleri ve implanta özel skopi belirteçlerinin kullanımını gerektirmektedir. Buna benzer ekstra ekipmanları ve özel donanımları satın alma gerekliliği de bu cerrahi destek sistemlerinin rutin kullanımını ve yaygın olarak dünya çapında benimsenmesini engellemektedir. ADAPT ve Surgix gibi destek sistemleri yüksek ürün fiyatları dolayısıyla dünyada çok az tesiste bulunmaktadır ve dünya çapında rutin kullanımdan çok uzaktadırlar. Literatürde ayrıca femurun 2B'den 3B'ye görüntü eşleme yöntemleri de öne sürülmüştür. Ancak bu eşleme algoritmaları, hastanın operasyon öncesi BT çekiminin yapılmasını [14] veya kapsamlı bir anatomik atlasın önceden oluşturulmasını [15] gerektirmektedir. Bu yöntemlerin dezavantajları ise hastane maliyetlerinin ve ameliyat sürelerinin artmasıdır.

Bu çalışmada önerilen yöntem ve geliştirilen cerrahi destek modelin en büyük avantajı, neredeyse bütün dünya çapında ortopedik cerrahi tesislerinde halihazırda bulunan C-kol başta olmak üzere görüntüleme aleti dışında başka hiçbir ekstra ekipmana ihtiyaç duyulmamasıdır. Buna karşılık, alternatif bilgisayar destekli sistemlerin hepsi kendin tür özel donanım gerektirmektedir. Bu çalışmada özetlenen skopi görüntüleme ve mesafe ölçüm protokollerinin ardından, geliştirilen algoritma herhangi bir bilgisayar veya akıllı cihazda özel bir donanım veya yazılıma ihtiyaç duymadan çalıştırılabilir ve bu da cerrahi aşamada ve dünyadaki her ortopedik cerrahi tesiste çok daha kolay benimsenmesine katkı sağlayacaktır.

Ayrıca cerraha optimal bölgenin seçiminde sağlanmış esneklik ve seçilen optimal implant güvenli hacminin 3 boyutlu gösterimi dünyada bir ilktir ve ne daha önce literatürde bahsedilmiştir ne de medikal pazarda bu özelliğe sahip bir destek sistemi satılmaktadır. Ele alınan konun yapay zeka bazlı araştırması da literatürde daha önce ele alınmamıştır. Günümüzde rutin olarak cerrahi desteksiz yapılan 2B skopik implant güvenlik değerlendirmesinin yetersizliğini geliştirilen algoritma ve destek modeli ile, kolay benimsenebilir ve hızlı intraoperatif kullanılabilir şekilde, ortadan kaldırmak hedeflenmektedir. Cerrahın seçtiği üst ve alt uzaklık limitlerine göre yerleştirilmiş implantın ucunun optimal bölgede olup olmadığı geri bildiriminin femur fiksasyon ameliyatlarının başarılı olmasında çok önemli rolü olacağını hedeflenmektedir.

## 3. Yöntem

### 3.1. Optimal İmplant Ucu Pozisyonu

Öncelikle femur fiksasyon literatürü kullanılarak vidanın veya K-telinin femur başı içindeki optimal pozisyonunun belirlenme şekline karar verilmiştir. İmplantın femur başı dış korteksine ne kadar distal yerleştirilebileceği, tip-apeks uzaklığı (TAU) tanımı kullanılarak belirlenmiştir (Tip-Apex Distance:TAD). TAU skopi görüntülerinden kolaylıkla hesaplanabilen bir uzaklık bazlı bir risk faktörüdür (AP ve Lat görüntülerinde implantın ucunun femurun apeksine olan uzaklığının toplamı) ve implant kesme komplikasyonu (Figür 2c) ile bağlantısı literatürde detaylıca incelenmiştir (Figür 2a) [10].

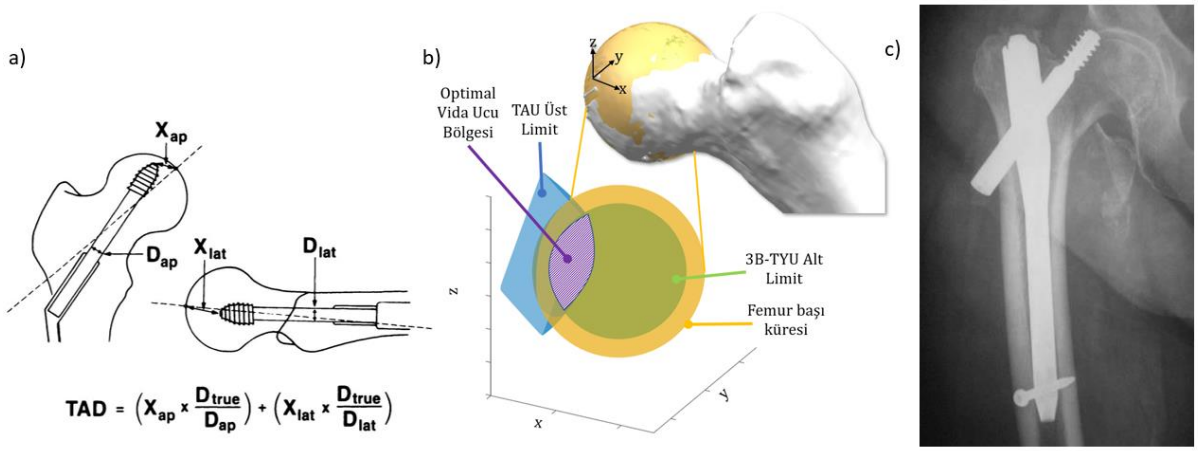


**Figür 2**. (a) Literatürdeki TAU tanımı [2]. (b) TAU üst limit ve 3B-TYU alt limit uzaklıklarının kesişimi optimal implant ucu bölgesini belirler. (c) İmplantın yanlış yerleştirilmesi ile kesme komplikasyonu gerçekleşmiş başarısız bir femur kırık fiksasyon operasyonu [16].

İmplantın femur başı dış korteks yüzeyine ne kadar proksimal yerleştirilebileceği ise tip-yüzey uzaklığı (TYU) kullanılarak tanımlanır [8]. TYU 2B skopi görüntülerinde kullanılsa da bu çalışma için bu tanım modifiye edilmiş ve implant ucunun 3 boyutta korteks yüzeyine uzaklığı 3B-TYU uzaklık parametresi ile belirlenmiştir. TAU üst limit ve 3B-TYU alt limit uzaklıklarının kesişimi ise Figür 2b'de gösterildiği üzere optimal implant ucu bölgesini belirler. Literatürde kesme komplikasyonunun önlenebilmesi için TAU üst limiti 25 mm [2] ve TYU alt limiti 5 mm [8] olarak önerilse de her kırık durumu ve femur büyüklüğü için farklı bir optimal bölge tanımı olabileceği için, geliştirilen algoritmada bu limitler parametrik olarak tanımlanmış ve optimal bölge limitlerinin belirlenmesi cerraha girdi olarak bırakılmıştır.

### 3.2. Geliştirilen Algoritma

Geliştirilen algoritmanın implant ucunu 3B'de hesaplayabilmesi için 2B AP ve Lat görüntülerinden belirli uzaklıklar ölçülmelidir. Gerekli uzaklıklar Figür 3'te gösterilmiştir. X_AP, Y_Lat ve Z_AP uzaklıkları ile apeksi orjine oturtulmuş bir femur başının içine yerleştirilen implantın 3 boyuttaki uç pozisyonu belirlenebilir. R_AP veya R_Lat uzaklığı ile de femur başı küresinin çapı hesaplanır. Ancak skopi görüntülerinin magnifikasyonu farklı olabileceği için bir lejanta ihtiyaç vardır. Femur başı içine yollanan K-telinin veya vidanın çapı da bu lejant görevini görür çünkü telin gerçek kalınlığı önceden bilindiği için skopi görüntüsünde ölçülen uzaklık (D_AP ve D_Lat) ile karşılaştırıldığında magnifikasyon faktörü hesaplanıp diğer ölçülen uzaklıklar gerçek uzaklığa (magnifikasyon faktörü = 1) normalize edilebilir. Son olarak, algoritmanın doğru çalışabilmesi ve Figür 3 uzaklıklarının doğru ölçülebilmesi için, skopik C-kolunun doğru açılandırılması gerekmektedir. C kolunun açılanması gerektiği femur düzlemleri Figür 3b'de gösterilmiştir. C-kolu, ameliyat sırasında cerrah veya tekniker tarafından manuel olarak ayarlandığı için algoritmanın doğru çalışması skopi açılarının doğru bulunabilmesiyle bağlantılıdır

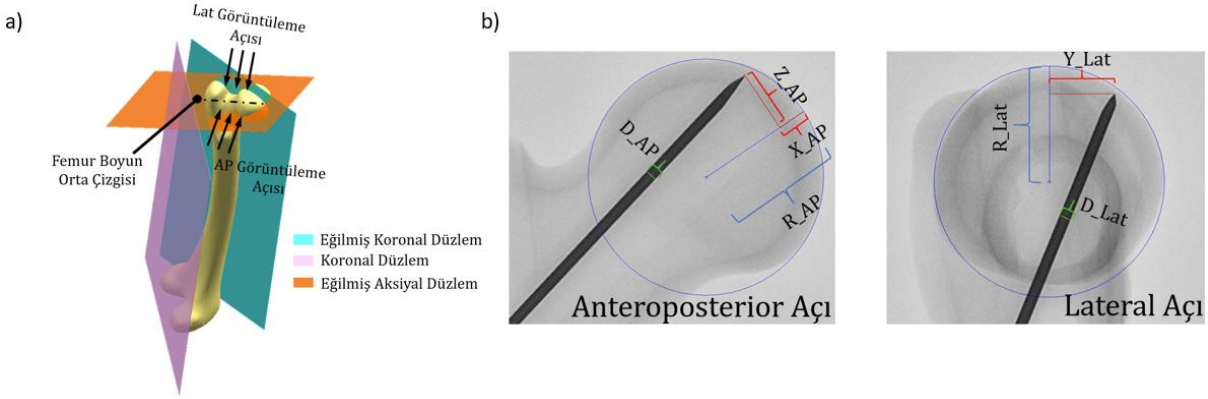


**Figür 3**. (a) Gerekli skopi uzaklıkları. (b) Doğru AP ve Lat açılarının yakalanabilmesi için gerekli C-kolu düzlemleri.

Kesişim algoritmasının çalışma iş akışı Figür 4'te gösterilmiştir. Figür 3'e göre alınan girdiler algoritmanın çalışması için hazırlanmış bir bilgisayar ara yüzüne girilir. Algoritmanın çıktısı ise cerraha vida ucunun veya K-telinin femur başı içinde 3 boyutlu olarak nerede olduğunu gösterir. Algoritma ayrıca 3 boyutlu olarak optimal uç haznesini gösterir ve cerraha implant ucunun optimal bölgeye ne kadar uzak olduğu hakkında bilge verir. Eğer implant ucu optimal bölgede değilse, cerrah vidanın doğru yerleştirilebilmesi ve kesme komplikasyonunu önleyebilmesi için delme operasyonunu tekrardan gerçekleştirme kararı alabilir.

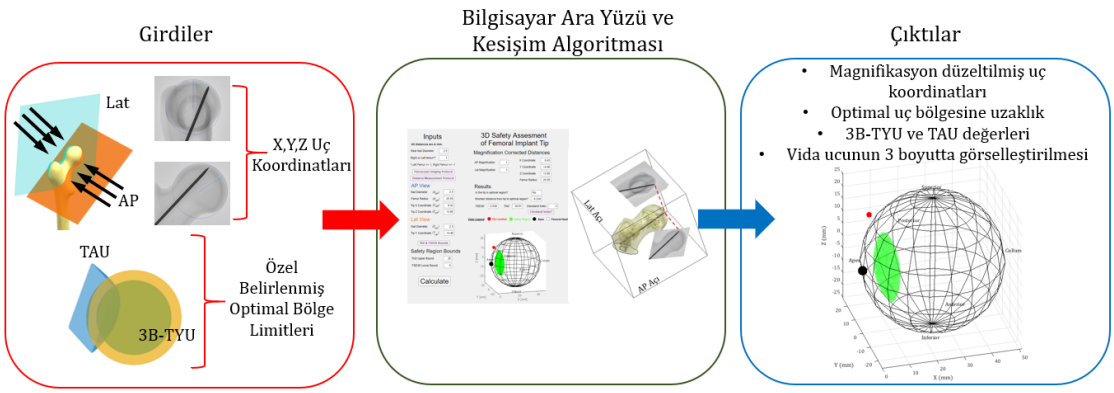


**Figür 4**. Algoritma çalışma iş akışı.

### 3.3. Algoritma Ön Doğrulaması

Geliştirilen algoritmanın ön doğrulaması Koç Üniversitesi Hastanesi'nde gerçekleştirilmiştir. 6 tane suni femura farklı oryantasyonlarda K-telleri gönderilmiş ve algoritmanın hata payı hesaplanmıştır. Bu hesaplama ise K-teli yollanmış femur başlarının önce BT görüntüsü çekilmesi ve bir bilgisayar destekli tasarım (BDT) yazılımda 3 boyuta çevrilmesi ile sağlanmıştır. Aynı suni femurlar daha sonra bir ameliyat simülasyonu olarak C-kolu ile AP ve Lat açılarından 2B olarak görüntülenmiştir. Geliştirilen algoritma bu 2B skopi görüntülerinden alınan girdiler ile çalıştırılmış ve alınan 3 boyuttaki koordinat çıktıları BDT yazılımından alınan koordinatlar ile karşılaştırılmıştır. Validasyon akış grafiği Figür 5'te gösterilmiştir. Koordinat karşılaştırmaları ise Tablo 1'de gösterilmiştir. Tek bir koordinat karşılaştırması için hesaplanan en büyük hata payı 9.8% olarak bulunmuş ve geliştirilen algoritmanın başarılı şekilde çalıştığı gözlenmiştir.

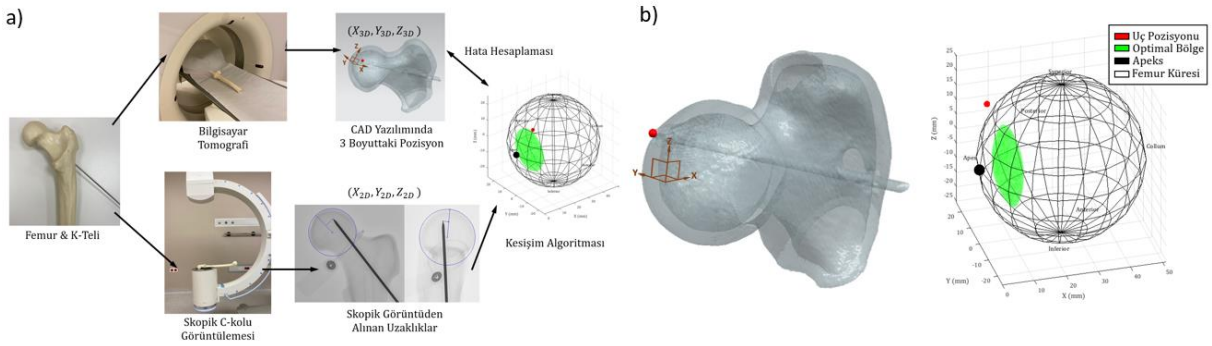


**Figür 5**. (a) Algoritma ön doğrulaması. (b) 2B'de femur başı içerisinde gözüken K-telinin 3 boyuttaki pozisyonu.

**Tablo 1.** Doğrulama deneyleri üzerine alınmış koordinat karşılaştırma sonuçları (mm).

| Deney | BT Ölçümleri | | | Skopi Ölçümleri | | | % Hata | | |
|---|---|---|---|---|---|---|---|---|---|
| | $X_{3D}$ | $Y_{3D}$ | $Z_{3D}$ | $X_{2D}$ | $Y_{2D}$ | $Z_{2D}$ | X | Y | Z |
| 1 | 6.97 | 14.28 | 13.33 | 6.43 | 14.46 | 13.65 | 8.02 | 0.31 | 2.43 |
| 2 | 15.59 | -2.48 | 7.04 | 15.73 | -2.33 | 7.07 | 0.88 | 1.54 | 0.34 |
| 3 | 10.97 | 4.81 | -11.61 | 12.04 | 4.58 | -11.32 | 9.28 | 1.26 | 2.55 |
| 4 | 15.11 | -3.95 | 10.25 | 14.93 | -4.06 | 9.29 | 1.19 | 0.70 | 9.85 |
| 5 | 4.77 | -8.51 | 8.53 | 5.17 | -7.79 | 9.28 | 8.08 | 2.20 | 8.29 |
| 6 | 14.60 | 4.20 | 8.69 | 15.22 | 3.83 | 8.25 | 4.15 | 2.28 | 5.19 |

Geliştirilen algoritmanın değeri Figür 3'te gösterilen K-teli yerleştirme durumunda açıkça gözlenebilir (Tablo 1, 1 numaralı deney). Figür 3'te K-telinin ucu hem AP hem de Lat açılarında femur başı dairelerinin içinde gözükse de aslında 3 boyutta femur korteksinin dışında, kalça eklemini penetre etmiş şekilde bulunmaktadır. Figür 5b'de bu 2B görüntülere ait 3 boyutlu K-teli pozisyonu görülebilir. Bu nedenden dolayı cerrahlar skopik 2B görüntülerden yanılabilir ve yanlış bir güvenlik değerlendirmesi yapabilir. Bu yüzden geliştirdiğimiz cerrahi destek sistemi ile bu tip hataları yok etmeyi ve femur fiksasyon ameliyatı başarı yüzdesini yükseltmeyi hedeflemekteyiz.

### 3.4. Yapay Zeka Entegrasyonu

Algoritmanın ön doğrulamasında gerekli uzaklıklar manuel olarak alınmış ve geliştirilen 2B'deki görüntülerin kesişimi ile 3B'de görüntülemenin yapılabilmesi kanıtlansa da ameliyat sırasında cerrahın bu kritik uzaklıkları manuel olarak skopi ekranından alması hem ameliyatın olabilecek en kısa sürede bitmesi hem de pratik açıdan mümkün değildir. Bu yüzden yerleştirilen implantın doğru yerde olup olmadığının olabilecek en hızlı şekilde cerraha aktarılması için yapay zeka önemli bir yer tutmaktadır. Bu projeye yapay zeka entegrasyonu ile hedeflenen, sadece implant yerleştirilmiş femur başının AP ve Lat skopik görüntülerinin intraoperatif olarak girdi olarak alınıp, implant ucunun komplikasyon oluşturmayacak şekilde, yani optimal bölgeye, yerleştirilip yerleştirilmediğini aktaracak bir tahmin sistemi geliştirmektir. Optimal bölgenin tanımlanmasında belirlenen TYU ve TAU limitlerine göre, eğer hem AP ve hem de Lat perspektifinde implant ucu doğru pozisyonda ise, 3B'de de implant ucunun güvenli bölgede olduğu kararına varılabilir.

Projenin bu aşamasında yapay zeka AP açısında implant ucunun pozisyonunu belirlemek üzere oluşturulmuştur. Skopi görüntüleri piksellerden oluşan 2B görüntüler olduğu için 2B evrişimli derin sinirsel ağ (2D Convolutional Neural Network-CNN) yöntemi uygulanmıştır ve 50 katman derinlikten oluşan ResNet-50 ağı kullanılmıştır. ResNet-50 ağı ImageNet veri tabanı kullanılarak milyonun üzerinde görüntü kullanılarak önceden eğitilmiş olup görüntü işleme ve klasifikasyon üzerine başarılı şekilde kullanılabilen bir sinirsel ağdır [17]. Sinirsel ağın eğitilebilmesi için önce 750 tane implant rastgele şekilde yerleştirilmiş AP açısından femur başı görüntüsü oluşturulmuştur ve implantın optimal bölümde olup olmadığı manuel olarak 'OPTİMAL' ve 'OPTİMALDEĞİL' olarak sınıflandırılmıştır (Figür 6). Optimal bölge için limitler literatürde sıklıkla kullanılan 25 mm < TAU_AP ve TYU > 5 mm olarak, 51 mm baş çapına sahip femur için seçilmiştir. 750 görüntüden 321 tanesi OPTİMAL olarak sınıflandırılmıştır.

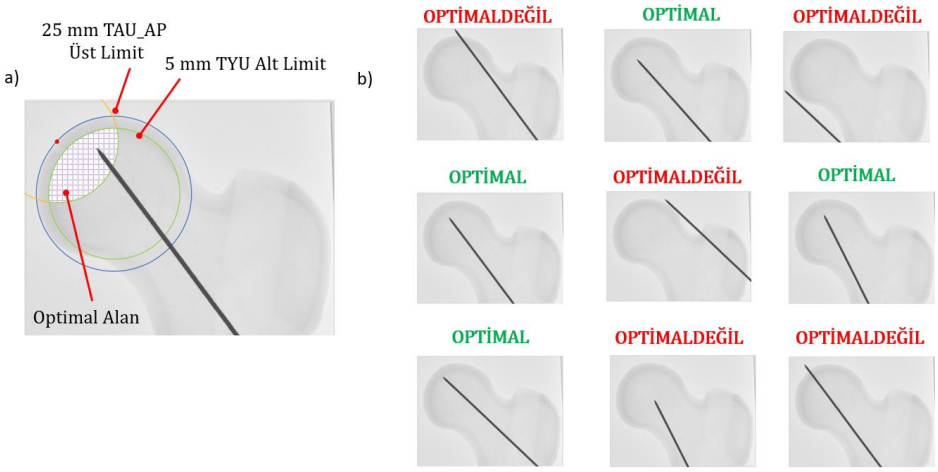


**Figür 6**. (a) Femur başı içindeki belirlene güvenli bölge limitleri. (b) Sinirsel ağı eğitmek için kullanılan 750 görüntüden 9 tanesinin sınıflandırılması.

2B konvolüsonel sinirsel ağ yapısı Figür 7'de gösterilmiştir. Derin sinirsel ağ MATLAB R2019'da ResNet-50 derin öğrenim araç kutusu kullanılarak oluşturulmuştur (Figür 8). ResNet-50'ye sınıflandırıcı olarak fc1000_softmax kullanılmıştır. 750 verinin rastgele seçilen %80'i sinirsel ağı eğitmek ve geri kalanı eğitilen ağın testi için kullanılmıştır. Eğitilen model ile %88,13'lik bir doğruluk yüzdesi yakalanmıştır. Karışıklık matrisi Denklem (1)'de gösterilmiştir.

$$\begin{bmatrix} 0.8872 & 0.1128 \\ 0.1245 & 0.8755 \end{bmatrix} \qquad \text{Denklem (1)}$$

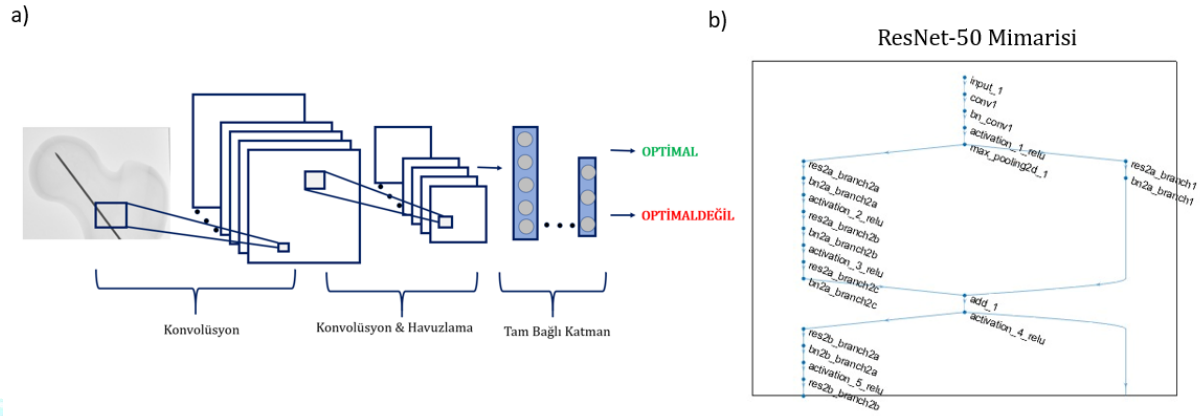


**Figür 7**.(a) Sinirsel ağ genel çalışma şeması. (b) Kullanılan ResNet-50 mimarisi.

```
categories = {'NOTOPTIMAL', 'OPTIMAL'};
imds = imageDatastore(fullfile(rootFolder,categories),'LabelSource', ...
    'foldernames');
tbl = countEachLabel(imds);
minSetCount = min(tbl{:,2});
imds = splitEachLabel(imds, minSetCount, 'randomize');
countEachLabel(imds);

NOTOPTIMAL = find(imds.Labels == 'NOTOPTIMAL', 1);
OPTIMAL = find(imds.Labels == 'OPTIMAL', 1);

net = resnet50();

net.Layers(1)
net.Layers(end)
numel(net.Layers(end).ClassNames)
[trainingSet, testSet] = splitEachLabel(imds, 0.2, 'randomize');

imageSize = net.Layers(1).InputSize;

augmentedTrainingSet = augmentedImageDatastore(imageSize, trainingSet, ...
    'ColorPreprocessing', 'gray2rgb');
augmentedTestSet =augmentedImageDatastore(imageSize, testSet, ...
    'ColorPreprocessing', 'gray2rgb');
```

```
featureLayer = 'fc1000';
trainingFeatures = activations(net, augmentedTrainingSet, featureLayer, ...
    'MiniBatchSize', 32, 'OutputAs', 'columns');
trainingLables = trainingSet.Labels;

classifier = fitcecoc(trainingFeatures, trainingLables, 'Learner',...
    'Linear', 'Coding', 'onevsall', 'ObservationsIn', 'columns');
testFeatures = activations(net, augmentedTestSet, featureLayer, ...
    'MiniBatchSize', 32, 'OutputAs', 'columns');

predictLabels = predict(classifier, testFeatures, 'ObservationsIn',...
    'columns');
testLabels = testSet.Labels;

confMat = confusionmat(testLabels, predictLabels);
confMat = bsxfun(@rdivide, confMat, sum(confMat,2));
mean(diag(confMat))

newImage = imread(fullfile('deneme3.png'));
ds = augmentedImageDatastore(imageSize, newImage, 'colorPreprocessing', ...
    'gray2rgb');
imageFeatures = activations(net, ds, featureLayer, 'MiniBatchsize', 32, ...
    'OutputAs', 'columns');
label = predict(classifier, imageFeatures, 'ObservationsIn', 'columns');
sprintf('The implant is at a %s position', label)
```

**Figür 8**. MATLAB'de ResNet-50 sinirsel ağ oluşturulması.

Projenin ilerisinde daha yüksek doğruluk oranı yakalayabilmek için AlexNet, VGG16 ve ResNet-101 sinirsel ağları da katman parametreleri ayarlanarak denenecektir ve veri arttırma yöntemleri kullanılarak veri kümesi arttırılacaktır. Ayrıca AP perspektifi için uygulanan yapay zeka ile implant ucunun optimal bölgede olup olmamasının tahmini aynı şekilde Lateral açı için de uygulanacak ve bu şekilde sadece 2 skopi görüntü girdisi ile implantın 3B'de güvenlik analizi intraoperatif olarak hızla yapılabilecektir.

## 4. Uygulanabilirlik ve Ticarileşme Potansiyeli

Raporun 2. bölümünde de üzerinde duruluğu gibi, projemizin inovatif yönünün büyük kısmı kolay uygulanabilirlikten gelmektedir. Medikal pazardaki alternatif femur fiksasyon destek sistemleri özel donanım satın alımı gerektirdiği için dünya çapında erişilebilirliği çok

azıdır. Ancak bizim önerdiğimiz çözüm ile implant yerleşim ameliyatının güvenlik değerlendirmesi her cerrahi ortopedik tesiste bulunan C-kolu dışında başka bir cihazı gerektirmeden yapılabilmektedir.

### 4.1 Riskler

Projenin bu aşamasındaki en büyük risk kullanıcıya bağlı hatadır. Geliştirilen destek sisteminde C-kolu açılandırmadan kaynaklanan hatalar algoritmanın güvenli sonuç vermemesine sebep olabilir. Ancak üzerinde çalıştığımız ve sisteme entegre etmeyi hedeflediğimiz otomatik uzaklık algılama ve yapay zeka ile uzaklık ölçümünde ve güvenlik değerlendirmesinde oluşabilecek kullanıcı hatalarını engellemeyi planlamaktayız. C-kolunun intraoperatif kullanımındaki hassasiyeti ve cerrahın kendi tecrübesine bağlı olarak seçeceği femur başı içindeki implant ucu güvenli hacmi hem geliştirilen algoritmanın hem de fiksasyon ameliyatının komplikasyonsuz şekilde başarı ile sonuçlanmasında büyük rol oynayacaktır. Ayrıca cerrahlar ileri aşamalarda tarafından yapılacak kullanım testleri ile ön göremediğimiz ara yüz ve kullanım kolaylığı bazlı riskleri tespit edip, sistemimizi geliştirmeyi hedeflemekteyiz. Projenin olasılık-etki matrisi ve belirlenen bazı olası risklerin değerlendirilmesi Figür 9'da gösterilmiştir.

| Olasılık | | | |
|---|---|---|---|
| Yüksek | | Skopi teknikerinin C-kolunu yanlış açılandırıp, programa görüntülerin yanlış açıdan girdi verilmesi. | |
| Orta | Cerrahın implant ucunun optimal bölgesini yanlış limitlerle belirlemesi. | Cerrahın programı kullanmasındaki yavaşlık ile ameliyat süresinin uzaması. | |
| Düşük | Programın implantın yanlış yerde olduğunu söyleyip aslında 3B'de doğru yerde olması. | | Programın implantın doğru yerde olduğunu söyleyip aslında 3B'de yanlış yerde olması. |
| | Düşük | Orta | Yüksek |

Etki

**Figür 9.** Projenin olasılık-etki matrisi.

### 4.2 Projenin Hedef Kitlesi

Hedef kitle hastaneler, tıbbi cihaz üreticileri, medikal bayiler, ortopedik cerrahlar ve cerrahi teknikerlerdir.

### 4.3 Tahmini Maliyet ve Proje Zaman Planlaması

Proje algoritmik bir bilgisayar destek modeli olduğu için geliştirilmesi için geçen zaman dışında bir maliyeti yoktur. Algoritma kullanımı ve ön validasyonu için ara yüz geçici olarak MATLAB v19 yazılımında oluşturulmuştur. Cerrahların intraoperatif olarak kullanımının kolaylaşması için profesyonel bir ara yüz geliştirilmektedir ve bu ara yüz ile cerrahlara hem skopi görüntüsü üzerinden anatomik eşleme seçeneği hem de yapay zeka ile hızlı karar verme seçenekleri tanınacaktır. Bu aşamaların yaz sonundaki TEKNOFEST festivaline kadar tamamlanması hedeflenmektedir.

## 5. Referanslar


[1] Sambandam, S.N., Chandrasekharan J., Mounasamy V., Mauffrey C., (2016) Intertrochanteric Fractures: a Review of Fixation Methods. *Eur J Orthop Surg Traumatol*. 26(4): p. 339–53. doi: 10.1007/s00590-016-1757-z

[2] Baumgaertner, M.R., Stephen, L.C., Dieter, M.L., John, M.K., (1995) The Value of the Tip-Apex Distance in Predicting Failure of Fixation of Peritrochanteric Fractures of the Hip. J *Bone Jt Surgery-American*. 77(7): p. 1058–64. doi: 10.2106/00004623-199507000-00012

[3] Flores, S.A., Woolridge, A., Caroom, C., Jenkins, M., (2016) The Utility of the Tip-apex Distance in Predicting Axial Migration and Cutout with the Trochanteric Fixation Nail System Helical Blade. *J Orthop Trauma*. 30(6): p. e207–11. doi: 10.1097/BOT.0000000000000505

[4] Fujii, T., Nakayama, S., Hara, M., Koizumi, W., Itabashi, T., Saito, M., (2017) Tip-Apex Distance Is Most Important of Six Predictors of Screw Cutout After Internal Fixation of Intertrochanteric Fractures in Women. *JBJS Open Access*. 2(4): e0022. doi: 10.2106/JBJS.OA.16.00022

[5] Güven, M., Yavuz, U., Kadioğlu, B., Akman, B., Kilinçoğlu, V., Ünay, K., et al., (2010) Importance of Screw Position in Intertrochanteric Femoral Fractures Treated by Dynamic Hip Screw. *Orthop Traumatol Surg Res*. 96(1): p. 21–7. doi: 10.1016/j.rcot.2009.11.004

[6] Hofstetter, R., Slomczykowski, M., Krettek C, Köppen, G., Sati, M., Nolte, L-P., et al., (2000) Computer-Assisted Fluoroscopy-Based Reduction of Femoral Fractures and Antetorsion Correction. *Comput Aided Surg*. 5(5): p. 311–25. doi: 10.1002/1097-0150(2000)5:5<311::AID-IGS1>3.0.CO;2-J

[7] Subasi, O., Aslan, L., Demirhan, M., Seyahi, A., Lazoglu, I., (2020) A Novel Lower Bound for Tip-apex Distance. *Eur J Trauma Emerg Surg*. doi: 10.1007/s00068-020-01514-x

[8] Aslan, L., Subasi, O., Demirhan, M., Seyahi, A., Lazoglu, I., (2020) The Safety and Accuracy of the Fluoroscopic Imaging During Proximal Femoral Fixation: A Computerized 3D Reappraisal of the Join Penetration Risk. *Injury*. 52(6): p. 1450-1455. doi: 10.1016/j.injury.2020.11.064

[9] Raaymakers, E., Schipper, I., Simmermacher, R., van der Werken, C., (2010) AO Surgery Reference. Accessed: 2 April 2022. <https://surgeryreference.aofoundation.org/orthopedic-trauma/adult-trauma/proximal-femur/trochanteric-fracture-pertrochanteric-simple/mio-sliding-hip-screw#fixation-of-the-dhs-plate>

[10] Rubio-Avila, J., Madden, K., Simunovic, N., Bhandari, M., (2013) Tip to Apex Distance in Femoral Intertrochanteric Fractures: A Systematic Review. *J Orthop Sci*. 18(4): p. 592–8. doi: 10.1007/s00776-013-0402-5.

[11] Takai, H., Murayama, M., Kii, S., Mito, D., Hayai, C., Motohashi, S., et al., (2018) Accuracy Analysis of Computer-assisted Surgery for Femoral Trochanteric Fracture Using a Fluoroscopic Navigation System: Stryker ADAPT® System. *Injury*. 49 (6): p. 1149–54. doi: 10.1016/j.injury.2018.03.01

[12] Amir, A., Assaf, D., Itamar, B.B., Ely, L.S., (2009) Computer-assisted Surgery for Dynamic Hip Screw, Using Surgix©, a Novel Intraoperative Guiding System. Int J Med *Robotics Comput Assist Surg*. 5(1): p. 45–50. doi: 10.1002/rcs.231

[13] D. J. Kaplan, J. N. Patel, F. A. Liporace, R. S. Yoon., (2016) Intraoperative radiation safety in orthopaedics: A review of the ALARA (As low as reasonably achievable) principle. *Patient Saf Surg*. 10:1–7, 2016. doi: 10.1186/s13037-016-0115-8

[14] Guéziec A, Kazanzides P, Williamson B. Taylor RH., (1998) Anatomy-Based Registration of CT-Scan and Intraoperative X-Ray Images for Guiding a Surgical Robot. *IEEE Trans Med Imaging*. 17(5):715-28. doi: 10.1109/42.736023

[15] Hurvitz A, Joskowicz L., (2008) Registration of a CT-like atlas to fluoroscopic X-ray images using intensity correspondences. *Int J Comput Assist Radiol Surg*. 3(6): 493–504. doi: 10.1007/s11548-008-0264-z

[16] A. Lobo-Escolar, E. Joven, D. Iglesias, A. Herrera, (2010) Predictive factors for cutting-out in femoral intramedullary nailing. *Injury*, 41:1312–6. doi: 10.1016/j.injury.2010.08.009

[17] He, Kaiming, Xiangyu Zhang, Shaoqing Ren, and Jian Sun, (2016). Deep residual learning for image recognition. *In Proceedings of the IEEE conference on computer vision and pattern recognition*, pp. 770-778. doi: 10.1109/CVPR.2016.90

TEKNOFEST
HAVACILIK, UZAY VE TEKNOLOJİ FESTİVALİ