# TEKNOFEST

# HAVACILIK, UZAY VE TEKNOLOJİ FESTİVALİ

# SAĞLIKTA YAPAY ZEKA YARIŞMASI

# (Medikal Teknolojiler Kategorisi)

# PROJE DETAY RAPORU

# TAKIM ADI: HAYDARPAŞA ŞİFA GETİRİYOR

# TAKIM ID: 464444

# PROJE ADI: SKOLYOZ HASTALIĞI İÇİN YAPAY ZEKA TABANLI TESPİT VE TAKİP UYGULAMASI

**İçindekiler**

Problem Tanımı ve Mevcut Durum Değerlendirmesi ..... 3
Skolyoz ..... 3
Skolyozun Derecelendirilmesi ..... 3
Mevcut Durum Değerlendirilmesi ..... 4
Özgünlük ..... 4
Yöntem ..... 5
Uygulanabilirlik ve Ticarileşme Potansiyeli ..... 8
Referanslar ..... 11

Proje Konusu

Proje konunuzu aşağıdaki listeden seçiniz.

☒ Hareket izleme ve destek sistemleri

☐ Kronik hastalık takibine yönelik giyilebilir teknolojiler

☐ Görme engelli bireyler için hastane içi yönlendirme sistemleri

☐ Gereksiz antibiyotik kullanımını azaltmaya yönelik teknolojiler

☐ Nefes bileşenlerinden hastalık teşhisi yapabilen sistemler

☐ Fiziksel tıp ve rehabilitasyona yönelik teknolojiler

☐ Ortez ve protez teknolojileri

☐ Hastalık teşhisine yönelik karar destek sistemleri

## Problem Tanımı ve Mevcut Durum Değerlendirmesi

### Skolyoz

Skolyoz, spinal deformiteler içerisinde en sık karşılaşılan ve ilerleyen evrelerde son derece ciddi duruş bozukluklarına neden olan üç boyutlu bir omurga deformitesidir. Bu deformite, omurganın yapısal bozukluğundan kaynaklı olarak ortaya çıkabileceği gibi omurga dışı sebeplere bağlı olarak da gelişebilir (Konya, 2022). Halk arasında ise omurga eğriliği diye bilinen skolyoz, özellikle gelişim çağındaki çocukların geleceğini tehdit ediyor. Skolyoz hangi aşamasında olursa olsun tedavi edilmediği takdirde çok daha başka sağlık sorunlarını beraberinde getirebilir. Tedavi ile yalnızca oluşan eğrilik düzeltilmez; bu eğriliğin neden olduğu şekil bozukluğuna bağlı olarak göğüs kafesinde meydana gelen hacim daralmasının da önüne geçilir. Aksi takdirde; tam da büyüme çağında olan çocuklar bu durumdan olumsuz yönde etkilenerek; solunum yetersizliği yaşayabilirler. Bunun yanı sıra küçük yaş skolyozu tedavi edilmediği takdirde ileride akciğer ve solunum problemleri, kalp problemleri, yeti kayıpları, nadiren çok ileri deformitelerde omurilik basısı ve felç, ciddi kozmetik ve psikolojik sorunlarını beraberinde getirebilir (Alanay, 2019).

### Skolyozun Derecelendirilmesi

Skolyozun derecelendirilmesi Cobb açısı üzerinden yapılmaktadır. Üst uçtaki omurun üst kenarından ve alt uçtaki omurun alt kenarından bu kenarlara paralel çizgiler çizilir. Daha sonra bu çizgilere dik açı yapan çizgiler çizilerek iki dik arasındaki açı ölçülür. Cobb açısı denilen bu açı skolyoz derecesini gösterir (Doğan, 2021).

Skolyoz 20 derecenin üzerinde ise büyük çocuklarda olduğu gibi küçük yaş çocuklarında da korse tedavisine başvurulabilir. Ancak çok küçük çocuklarda (0-5 yaş) korse uygulamak zor olduğu için genel anestezi altında yapılan düzeltme, gövde alçıları tercih edilebilmektedir.

Omurga eğriliği 40 derece ve üzerindeki büyük çocuklarda korse tedavisi uygulanmayabilir. Küçük yaştaki çocuklar için ise durum biraz daha farklıdır.

Küçük yaş skolyozunda korse tedavisi 60 dereceye kadar çıkabilmektedir. Burada amaç, omurga eğriliğinin ilerlemesini yavaşlatmaktır. 60 derece üzerindeki eğriliklerde ise skolyoz ameliyatı yöntemi tercih edilmektedir (Alanay, 2019).

s

| **x = Cobb açısı** | **Hastalık** | **Tedavi Yöntemi** |
|---|---|---|
| $x<10$ | Spinal Asimetri | Egzersiz |
| $10\leq x<20$ | Hafif Skolyoz | Yakın gözlem |
| $20\leq x\leq 40$ | Orta Skolyoz | Korse tedavisi |
| $40<x$ | Ağır Skolyoz | Ameliyat/Korse tedavisi |

**Mevcut Durum Değerlendirilmesi**

Projemiz, skolyozu tespit etmiştir. Oluşturduğumuz algoritma bize yüksek başarı oranıyla Cobb açısını sunmaktadır. Algoritmamız, Python yazılım dilinin Pytorch ve Opencv kütüphanelerini kullanarak hibrit bir şekilde çalışmaktadır ve bu sistem algoritmamızı daha güvenilir kılmaktadır. Algoritmamız anlık olarak tek yönlü skolyozu bulmaktadır ancak çoklu skolyozu tespit edebilmesi için de çalışmalarımız devam etmektedir.

Projemizin başarı oranını etkileyen bir diğer etken projemizin içerdiği veri setidir. Projemizde anlık olarak 200 fotoğraflık bir veri vardır ve bu veri algoritmanın başarı oranını arttırmak için Wu ve arkadaşları (2020), Cai ve arkadaşları (2017) gibi çoğu kimsenin kullandığı, kamuya açık yayınlanan SpineWeb Dataset 16'yı kullanacağız. Çalışmamızın doğruluk oranını arttırmak için elimizdeki verileri "Data Augmentation" yöntemi ile farklı durumlarda da kaydedip veri sayısını ve doğrudan başarıyı arttırdık.

**Özgünlük**

Yazılım ve çalışmamız, skolyozun tespiti amacıyla literatürde yapay zekâ kullanan benzer çalışmalar bulunmasına karşın kurulan algoritma ve oluşturulan bütüncül klinik uygulama sayesinde özgünlük kazanmaktadır. Literatüre bakıldığında, Chen ve arkadaşları (2021) yapılan geçmiş çalışmalar aracılığıyla makine öğrenmesi tekniklerinin skolyoz hastalığında kullanım potansiyelini incelemiş ve hastalığın tespiti ile tedavilerin uygulanması basamaklarında otonom uygulamaların yüksek kullanım potansiyelleri olduğunu tespit etmiştir. Ramirez ve arkadaşları (2008) oluşturdukları algoritmada radyografik görüntüler üzerinde kurdukları CNN (Evrişimli Sinir Ağları) modülünü omurgada bulunan tüm omurların sınıflandırılması için kullanmıştır ve omurları tespit ederek eğrilik açılarını elde etmiştir. Benzer çalışmalarda (Ünal, 2015; Wu ve ark., 2017; Jamaluddin ve ark., 2018; Alharbi ve ark., 2020) kullanılan yöntem kurulan yapay sinir ağları ve toplanan veriler ile omurgadaki omurları işaretlemek olmuştur. Bazı araştırmacılar ise (Goral ve Köse; 2021) yaptıkları çalışmada skolyozun tespiti algoritmalarında kurulabilecek farklı yapay sinir ağları modüllerini karşılaştırmış ve kapsül tabanlı bir otomatik

ölçüm sistemi olan CapsNet'in CNN, BoostNet gibi fazla veri gerektiren modüllere kıyasla daha avantajlı olabileceğini bulmuştur. Hastalığın tespiti dışında otonom sistemlerin tedavi basamaklarında kullanımı çalışmaları ise görece az rastlanmakla birlikte cerrahi operasyonların planlanması ve yönetilmesi bağlamında ele alınmaktadır. Pasha ve diğerlerinin (2021) yaptıkları çalışmada kurdukları makine öğrenmesi algoritmasının adölesan idyopatik skolyoz cerrahi işlemlerinde operasyon sonucunu yüksek oranda tahmin edebileceği bulunmuştur. Skolyozun tedavisinde hareket izleme ve destek sistemlerinin önemini vurgulayan Şahin (2021) ise çalışmasında skolyozun bireyler üzerindeki zararları azaltabilmek ve hastalığın seyrini takip edebilmek için karbon firmli korse tasarımı gerçekleştirmiştir.

Literatür gözlemlendiğinde hastalığın tanısı ve takibinde literatürde yapay zekâ bileşenleri içeren çalışmalara rastlanmasına rağmen hastalığın takibinin ise geleneksel yöntemlerle sağlandığı görülmektedir. Skolyozun bireylerde erken evresinde takibi yapılmadığı takdirde hastalığın ilerleyebileceği ve toplum arasında gizli bir hastalık olarak nüfus ettiği bilinmektedir (Yıldırım, 2015). Bu çalışma, yapay zekâ bileşenleri ile skolyozun tanısını, takibini ve tedavisini bir hekimin işini kolaylaştıracak şekilde bütüncül bir klinik uygulamada toplamayı amaçlamaktadır. Oluşturulan klinik uygulama, hastaneler ve doktorlar tarafından kullanılabilecek özellikte olup kullanıcı dostu bir arayüze sahiptir. Bu sayede skolyozun toplum üzerindeki takibi ve skolyoz farkındalığı arttırılabilecektir. Uygulamanın skolyoz tespitinde kullandığı algoritma ise literatürde rastlanan çalışmalardan uygulanan yöntem dolayısıyla ayrılmaktadır. İlk etapta algoritmaya sunulan radyografik görüntüde sırt bölgesinin tamamı görüntüleneceği baz alındığından basit bir CNN (Evrişimsel Sinir Ağı) modülü kurularak görüntüde omurların ve dolayısıyla omurganın genel bir görüntüsü alınmıştır. Kurulan CNN modülü, veri setinden tanımlanan fotoğraflar sayesinde radyografik görüntü üzerindeki omurga, akciğer, göğüs kafesi ve kısmi olarak da kafatası bölgelerinden omurgayı basitçe sınıflandırabilmektedir. Buradaki avantaj, sistemde tüm omurları sınıflandıracak veriye ve işlemci gücüne ihtiyaç olmadan gürültülerden sıyrılmış biçimde omurganın işaretlenmesi ve görüntü işleme yöntemleriyle Cobb açısı tespitinin yapıldığı ikinci etaba geçilmesidir. İkinci etap, literatürdeki diğer çalışmalarda gözlemlenmemiş olan "Edge Detection" yöntemi ile siyah ve beyaz renklerden oluşan omurga radyografik görüntüsünün işlenmesi ve omurların üstüne çizgiler çekilmesidir. Bu sayede, çizgiler arasındaki açıların alınmasıyla omurgadaki eğrilik ve deviasyon tespiti hızlıca gerçekleştirilmiştir.

## Yöntem

Literatürde genel olarak skolyozun makine öğrenmesi teknikleriyle tespit edilmesi, ağırlıklı olarak CNN (Convolutional Neural Network) ve deneysel olarak CapsNet, GAN(Generative Adversarial Network) gibi yöntemlerle sağlansa dahi Cobb açısının tespit edilmesi için mevcut eğiklik, omurgada bulunan 33 vertebra(omurların) her birinin sınıflandırılması ve görsel olarak işaretlenmesi metodu ile bulunmaktadır. Örneğin, Vergari ve arkadaşlarının (2020) yaptıkları çalışma X-ray görüntüleri üzerinden CNN yöntemi ile omurları sınıflandırarak Cobb açısını bulmaktadır. Türk araştırmacılardan Goral ve arkadaşları (2021) ise tespit yöntemi olarak görece yeni kabul edilen kapsül ağları tabanlı otomatik ölçüm sistemi (CAPSNET) kullanmıştır. Ancak literatürde bulunan çalışmalar, fazla sayıda veri ve azami derecede işlemci gücü gerektirmektedir. Ayrıca literatürde bulunan çalışmaların deneysel kapsamda gerçekleştirilmesi ve çalışmaların gerçek hayatta uygulanabilecek bir bütünlüğe tamamlanmaması literatürde eksiklik meydana getirmektedir.

Bizim çalışmamız, sadece skolyozu tespit etmekle kalmayıp doktorların kullanabileceği bir arayüz, radyografik görüntülerden Cobb açısı tespiti yapan algoritma ve çıktı olarak tıbbi olarak tedavi yöntemlerini ve gerekli bilgiyi de gösteren takip sayfası olmak üzere bir klinik uygulamayı barındırmaktadır. Bu sayede, oluşturduğumuz uygulama skolyozun tespiti için hastanelerde ve kurumlarda ticari veya kurumsal olarak yaygınlaştırabilecek, hastalığın tespitinde yapay zekâ ana bir etken haline gelebilecektir.

Kurduğumuz algoritma ise hibrit bir yapıda olup Python'ın iki kütüphanesinden faydalanmaktadır. İlk adımda sağlanan radyografik görüntüde akciğer, dış kemikler ve skolyozun ayırt edilebilmesi için PyTorch kütüphanesi ile oluşturulmuş 3 dış, 3 orta ve 12 çıktı katmanına sahip CNN ağı resim üzerinde omurgayı ve omurları resimdeki gürültüler dışarıda bırakılacak şekilde tespit edecektir. Burası tam kritik olmamakla birlikte alınacak bir X-ray görüntüsünün vücutta sırt bölgesinin tamamını kapsayacağı varsayıldığı için genel omurganın tespiti amaçlanmıştır. Ayrıca bilgisayar, tüm omurların sınıflandırılması için çok fazla veriye gerek duymadan genel omurganın tespitini, elimizdeki şu an 200 kadar fotografik veriyle, neredeyse hatasız olarak gerçekleştirmiştir. Elde edilen omurga görüntüsü ise asıl olan ikinci adımda kullanılmaktadır. Kurulan ağla alakalı kod dizini kısmi olarak şöyledir:

```
class CNN(nn.Module):
    def __init__(self,number=6):
        super(CNN, self).__init__()
        #(x,y,z,d), x= batch boyutu, y= renkler için rgb, z ve d boyut(550,550)
        self.conv1=nn.Conv2d(in_channels=3,out_channels=12,kernel_size=3,stride=1,padding=1)
        self.batch_nn=nn.BatchNorm2d(num_features=12)
        self.relu=nn.ReLU()
        self.pool_size=nn.MaxPool2d(kernel_size=2)

        self.conv2=nn.Conv2d(in_channels=12,out_channels=20,kernel_size=3,stride=1,padding=1)
        self.relu2=nn.ReLU()

        self.conv3=nn.Conv2d(in_channels=20,out_channels=32,kernel_size=3,stride=1,padding=1)
        self.batch_nn3=nn.BatchNorm2d(num_features=12)
        self.relu3=nn.ReLU()

        self.fc=nn.Linear(in_features=32*225*225, out_features=number)
```

İkinci adım ise algoritmamızda asıl özgünlüğü oluşturan kısımdır. Birinci adımdan aktarılan omurga görüntüsü ve omurlar, yapılacak tüm tıbbi tespitlerde x-ray görüntüsü baz alınacağı düşünüldüğünden, görüntüyü oluşturan siyah ve beyaz renkler dolayısıyla farklı olarak kalan kısımdan ayrılmaktadır. Böyle bir görüntüde omurlar bazen keskin olmasa da görüntünün geri kalanından renk farklılıkları ve çizgiler yardımıyla ayrılmaktadır. Bu özellik, Python görüntü işleme kütüphanelerinden olan Opencv ile omurların kıvrımlarını yüksek oranda başarı ile tespit etmeyi ve bu sayede oluşan eğriliği bulmaya yaramaktadır. Burada diğer çalışmalardan ayrılan nokta, her omuru tespit edip işaretleyerek eğimi bulmaktansa gürültülerden arınmış olarak sağlanan görüntüyü işleyerek sanal ortamda Cobb açısını bulmaktır. Ayrıca bahsedilen yöntemin çizgileri tespit etmede omurlar üzerinde kayda değer bir gürültü olmadığı sürece çok yüksek oranda başarılı olduğu söylenebilir. Yukarıdaki örnekte çizgilerin tespit edildiği takdirde görüntüsü şu şekildedir:

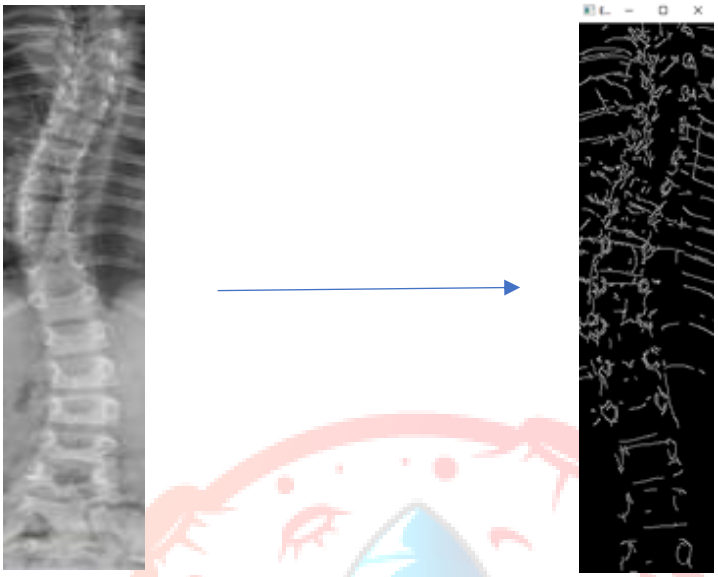

Daha sonrasında tespit edilen çizgiler, Hough (1981) dönüşümü ile kesiştirilmiştir. Hough dönüşümü sayısal görüntü işlemede matematiksel olarak ifade edilebilen şekillerin varlığının, yerinin, açılarının bulunmasında kullanılmaktadır (Çelik, 2020). Örneğin, aşağıdaki kod ile skimage kütüphanesinden faydalanarak liste halinde pozitif ve negatif değerlikli açılar elde edilebilmektedir.

Sistemin çıktısı ise şu şekildedir:

```
[ 10. -10.   9.  -9.   8.  -7.   7.   6.  -6.]
Bozukluğun oluşturduğu en büyük açı (Pozitif) :10.000000000000002
Bozukluğun oluşturduğu en büyük açı (Negatif) :-10.000000000000002
```

Buna göre, sistem omurga görüntüsünde sonuç olarak Cobb açısını 10 derece bulmuştur. Yöntem, bu sayede Cobb açısını yüksek bir doğruluk payıyla küçük sapmalarla gerçekleştirilebilmektedir. Algoritmanın doğruluk oranını arttıracak etken, daha fazla resim toplanılarak ve görüntülerin üzerinde düzenlemeler yapılarak (Data Augmentation) algoritmanın tespit oranını arttırmaktır. Devamında yapılacak tedavi önerileri ise, basit olarak Cobb açısının yorumlanması ve tıbbi veri tabanının uygulamaya aktarılarak doktora zaman kazandırıcı bilgilerin ve tavsiyelerin verilmesidir. Bu bölüm ileriki safhada yapılan araştırmalarla ve elde edilen bulgularla yarışma sürecine kadar daha da geliştirilecektir.

```python
def edge_detection(img, blur_ksize=1, threshold1=80, threshold2=130):   #100  -   200
    gray = cv2.cvtColor(img, cv2.COLOR_BGR2RGB)
    img_gaussian = cv2.GaussianBlur(gray, (blur_ksize, blur_ksize), 0)
    img_canny = cv2.Canny(img_gaussian, threshold1, threshold2)

    return img_canny

file_name = os.path.join(os.path.dirname(__file__),train_dir)
img = cv2.imread(file_name)
image = edge_detection(cv2.imread(file_name))
cv2.imshow("Edges",image)
image = skimage.io.imread(file_name)
image = np.mean(image, axis=2)
cv2.imshow("Mean",image)
h, theta, d = skimage.transform.hough_line(image)
#angle = theta * (180/np.pi)
bestH, bestTheta, bestD = skimage.transform.hough_line_peaks(h, theta, d)
angle = bestTheta * (180/np.pi)

print(angle)
print("Bozukluğun oluşturduğu en büyük açı (Pozitif) :"+str(angle.max()))
print("Bozukluğun oluşturduğu en büyük açı (Negatif) :"+str(angle.min()))
cv2.waitKey(0)
```

**Uygulanabilirlik ve Ticarileşme Potansiyeli**

Yaptığımız klinik uygulama temelde 3 kısımdan oluşmaktadır: Ana Sayfa, Hasta Kayıt, Hasta Durumu. İlk kısım, bölümler arasında iletişimi sağlayan ana sayfadır. Ana sayfanın üst kısmında "Skolyoz Klinik Uygulaması" yazar. Bir altında tarih vardır. Onun altında bir logo ve kayıtlı listesi karşımıza çıkar. Burada daha önce sisteme girilen hastaların: Adı Soyadı ve Cobb açısı yazılır. Kayıtlı listemizin altında diğer iki kısmımıza ulaşmak için butonlar bulunur.

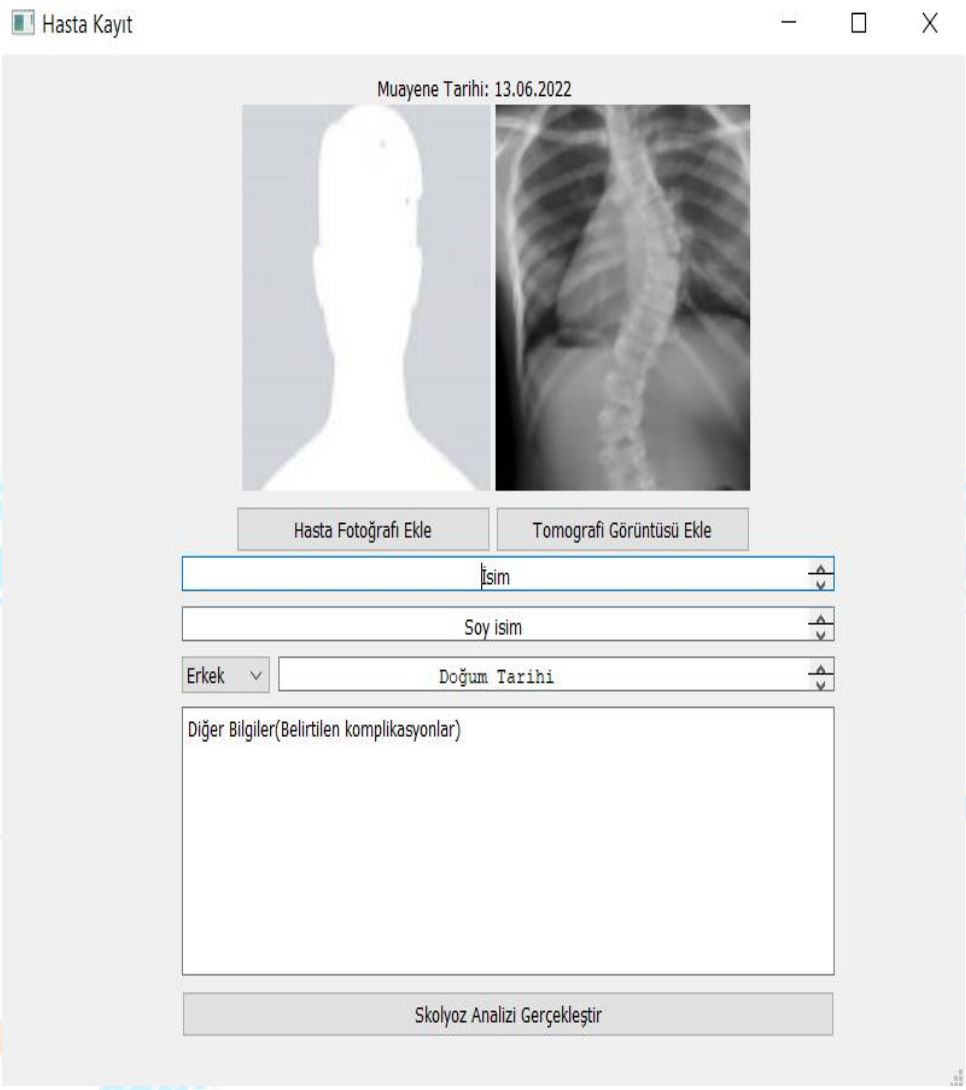


İkinci kısım olan "Hasta Kayıt" bölümünde sisteme hasta girişi yapılır. Sayfanın üst kısmında sisteme giriş yapılan tarih bulunur. Altında hastanın fotoğrafı ve Omurga tomografisi bulunur. Hemen altında hastanın: Adı, soyadı, cinsiyeti, doğum tarihi varsa diğer bilgilerin girilmesi istenir. En sonunda alttaki butona tıklanır ve hasta sisteme kayıt edilmiş olur.

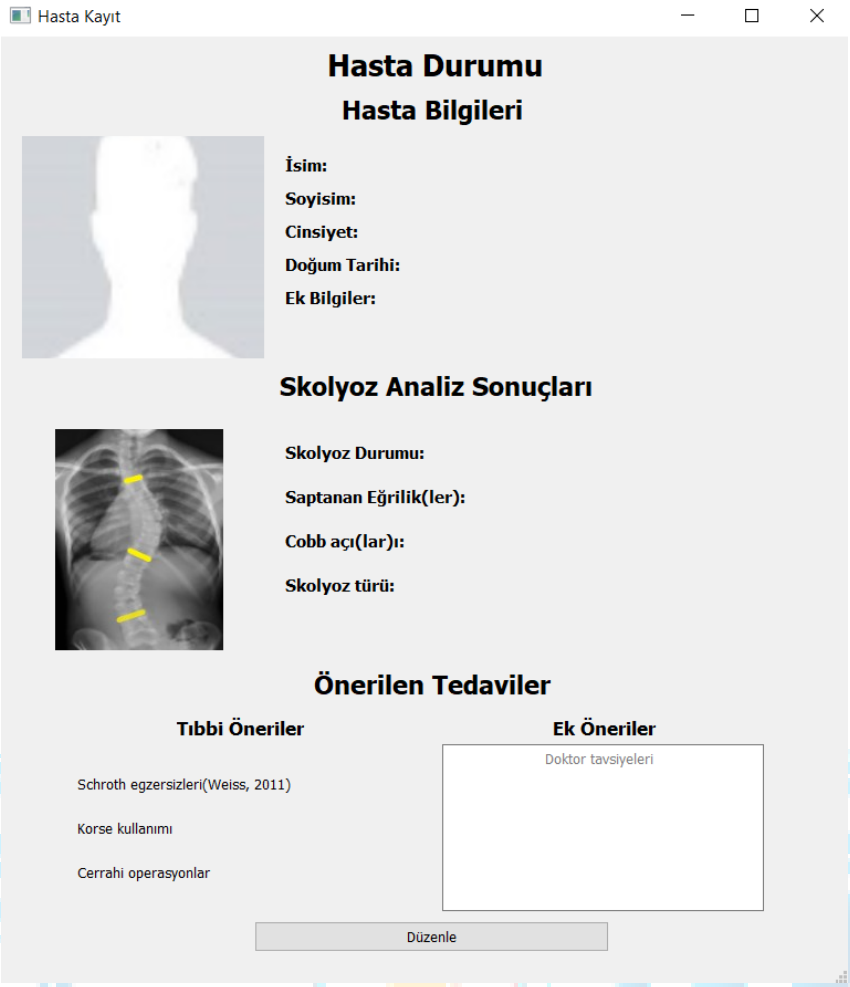


Üçüncü kısım olan "Hasta Durumu" bölümü, hastanın bilgilerini, skolyoz durumunu, tıbbı önerileri ve varsa ek önerileri içerir. Hasta bütüncül bir şekilde rapor ve reçete edilir bu sayede hastanın durumu düzenli bir şekilde raporlanır.

Geliştirdiğimiz program, çekilen omurga tomografi görüntülerini işleyerek saniyeler içinde skolyozun hastadaki seviyesini belirlemekle kalmayıp hastalığın seviyesini yorumlayarak hareket sistemi odaklı tedavi yöntemleri önermektedir. Buna ek olarak doktorların yapması muhtemel hataları da yapay zekâ yardımıyla devre dışı bırakmaktadır. Bu bağlamda hızlı, doğru tanı ve tedavi imkânı sağlayan uygulamamız hem hasta hem de hastane dostudur.

Yapay zekâ uygulamamız hastaneler tarafından satın alınıp bilgisayar veya tablete kurulabilir. Önceden uygulama yüklenmiş bir cihaza tomografi görüntüleri yüklenip saniyeler içinde doğru tanı konularak tedavi önerileri alınır.

Sağlıklı insan omurgasıyla skolyoz hastalığına sahip olma ihtimali olan kişilerin omurga tomografilerini karşılaştırıp skolyoz teşhisi koymak üzere eğitilmiş olan yapay zekâ programımız bu süreçte omurgada oluşmuş olabilecek diğer hastalıkları (kifoz, bel ve boyun fıtığı, spinal stenoz, bel kireçlenmesi, bel kayması vb.) da teşhis edebilecektir. Bu durum da skolyoz teşhisi için çıktığımız bu yolculukta benzer diğer hastalıkları da teşhis etmemizi sağlar. Yapay zekâ uygulamamızın bu fonksiyonları onun ticari değerini de yükseltir.

Programımızın uygulamaya konulmasında ilk dikkat edilecek husus yapay zekayı eğitmek üzere kullanılacak sağlıklı omurga tomografilerinin büyük bir titizlikle ve uluslararası standartlara uygun cihazlarla çekilmiş olması gereğidir. Bu tomografi görüntüleri "normal" değerler için norm oluşturacağı için kusursuz olmalıdır. Aksi takdirde yapay zekâ programının eğitimi baştan yanlış yapılmış olur.

İkinci dikkat edilecek husus ise teşhis için çekilen hasta tomografilerinin de aynı titizlikle çekilmesi gereğidir. Aksi takdirde yanlış teşhis koyulabilir. Bu da hastanın tedavisini geciktirir ve hayat kalitesini düşürür.

Uygulama için veri tabanı oluşturulurken edinilen veriler veya uygulamayı kullanan hastaların verileri rıza alınmaksızın hiçbir kurum ya da kişiyle paylaşılmayacaktır.

Literatürde skolyozun tespiti geniş bir skalada araştırılmış olup özellikle CNN (Convolutional Neural Network) ve CapsNet gibi makine öğrenmesi metotlarının çalışmalarda uygulandığı görülmektedir. Geliştirdiğimiz yazılımda hastalığın tespit edilmesine yönelik yaklaşım, literatürde de rastlanan "Classification" ve literatürde rastlanmayan "Edge Detection" yöntemlerinden harmanlamıştır. Bu sayede çalışmamız daha güvenilir olmuştur. Bu hibrit çalışma sistemi aynı zamanda bizim projemizi diğerlerinden ayırmaktadır.

Skolyozun tedavisinde ise tespit çalışmalarına kıyasla daha az çalışmalara rastlanmış olup tedaviler hareket metotları, giyilebilecek destek sistemleri ve cerrahi operasyonlar üzerine yoğunlaşmaktadır. Projede tedavi için önerilen ise yapay zekanın bu kısımda bir asistan görevi görerek tıbbi literatür dahilide hareket düzeltme ağırlıklı tedaviler önermesi olmuştur. Literatüre bakıldığında, hastalığın tespiti için yapılan çalışmalarla tedavi oluşturmak için yapılan çalışmalar ayrı gözlemlenmiş ve skolyozu bütüncül inceleyen bir çalışmaya rastlanmamıştır.

Projemiz, hastalığın tespitiyle sonrasında elde edilen bulguları analiz edip literatürdeki uygun tedavileri önermesiyle skolyozu bütüncül olarak ele almaktadır ve bu yönüyle muadili yoktur.

## Referanslar


Alanay, A. (2019, Ekim 7). *Skolyoz* Acıbadem Sağlık Grubu.

https://www.acibadem.com.tr/ilgi-alani/skolyoz/

Cai, Y., Leung, S., Warrington, J., Pandey, S., Shmuilovich, O., & Li, S. (2017, February). Direct spondylolisthesis identification and measurement in mr/ct using detectors trained by articulated parameterized spine model. *In Medical Imaging 2017: Image Processing* (Vol. 10133, p. 1013319). International Society for Optics and Photonics.

Chen, K., Zhai, X., Sun, K., Wang, H., Yang, C., & Li, M. (2021). A narrative review of machine learning as promising revolution in clinical practice of scoliosis. *Annals of translational medicine*, *9*(1), 67. https://doi.org/10.21037/atm-20-5495

Çelik, A., & Tekin, E. (2020). Hough Transform Görüntü İşleme Yöntemiyle Ekim Makineleri için Tohum Sayma Uygulaması. *Avrupa Bilim ve Teknoloji Dergisi*, 260-267.

Doğan, D. (2021, Ekim 28). *Skolyoz açısı nasıl ölçülür?* Doktor Fizik.

https://www.doktorfizik.com/populer-konular/skolyoz/skolyoz-acisi-nasil-olcur/

GORAL, S., & Utku, K. Ö. S. E. Skolyoz için Kapsül Ağları Tabanlı Otomatik Ölçüm Sistemi. *Düzce Üniversitesi Bilim ve Teknoloji Dergisi*, *9*(5), 2087-2101.

Jamaludin A, Kadir T, Clark EM, Zisserman A (2018) Predicting scoliosis in DXA scans using intermediate representations. Springer's Lecture Notes in Computer Science. 11397(15–27). 10.1007/978-3-030-13736-6.

Konya, D. (2022 Nisan 29). *Skolyoz (Omurga eğriliği) nedir? Belirtileri ve tedavileri nelerdir?* Medicalpark.

https://www.medicalpark.com.tr/skolyoz/hg-1655

L. Ramirez, N. G. Durdle, V. J.Raso. (2008). A Machine Learning Approach to Asses Changes in Scoliosis. Research into Spinal Deformities. IOS Press, 2008. Doi: 10.3233/978-1-58603-888-5-254

Pasha,S., Shah, S., Newton, P. "Harms Study Group Machine Learning Predicts the 3D Outcomes of Adolescent Idiopathic Scoliosis Surgery Using Patient–Surgeon Specific Parameters", SPINE, "05.01.2021" – (46-9), 579-587 doi: 10.1097/BRS.0000000000003795

R. H. Alharbi, M. B. Alshaye, M. M. Alkanhal, N. M. Alharbi, M. A. Alzahrani and O. A. Alrehaili, "Deep Learning Based Algorithm For Automatic Scoliosis Angle Measurement," *2020 3rd International Conference on Computer Applications & Information Security (ICCAIS)*, 2020, pp. 1-5, doi: 10.1109/ICCAIS48893.2020.9096753.

Şahin, M. E. (2021). Skolyoz Hastaları için Omurga Ağrılarını Hafifleten Karbon Filmli Korse Tasarımı . Avrupa Bilim ve Teknoloji Dergisi , Ejosat 2021 Ocak , 416-420 . DOI: 10.31590/ejosat.849840

Ünal, Y. (2015). "Makine Öğrenmesi Yöntemleriyle Bel Bölgesi Rahatsızlıkların Tanısı"[Doktora Tezi, Selçuk Üniversitesi Fen Bilimleri Enstitüsü, Bilgisayar Mühendisliği Anabilim Dalı]

Vergari, C., Skalli, W., & Gajny, L. (2020). A convolutional neural network to detect scoliosis treatment in radiographs. *International Journal of Computer Assisted Radiology and Surgery*, *15*(6), 1069-1074.

Wu, H., Bailey, C., Rasoulinejad, P., & Li, S. (2017, September). Automatic landmark estimation for adolescent idiopathic scoliosis assessment using BoostNet. In *International Conference on Medical Image Computing and Computer-Assisted Intervention* (pp. 127-135). Springer, Cham.

Wu, S., He, P., Yu, S., Zhou, S., Xia, J., & Xie, Y. (2020). To align multimodal lumbar spine images via bending energy constrained normalized mutual information. *BioMed Research International, 2020.*

Yıldırım, Y. (2015). Kırıkkale il merkezinde adölesan skolyozu prevelansı. Kırıkkale Üniversitesi.